三軍總醫院放射診斷部
實習醫學生
臨床教學訓練計畫

歷次修訂內容摘要如下表

版本	修訂前	修訂後
102.01.23 第 4 版	1.簡介內容人員異動 2.缺乏腹部超音波實做	1.修訂人員現況至最新資訊 2.新增腹部超音波基本原理解說暨實際操作
102.07.03 第 5 版	1.簡介內容人員異動 2.臨床個案追蹤未落實	1.部內人員資訊更新 2.修訂以臨床症狀、診斷流程、治療方式對個案進行完整追蹤
103.01.22 第 6 版	1.部內人員異動 2.缺乏雙向回饋機制	1.修編部主任為徐先和主任 2.新增實習醫學生與住院醫師或主治醫師間的溝通管道。
103.07.02 第 7 版	1.部內人員異動 2.考評規則有不足之處	1.部內人員編組更新 2.增修以實證醫學角度進行考評的具體作法
104.01.07 第 8 版	1.簡介內容人員異動 2.急診值班經驗不足	1.部內人員資訊更新 2.新增實習醫學生與住院醫師晚間共同值班的相關規定
104.07.15 第 9 版	1.簡介內容人員異動 2.缺乏實際繕打報告經驗	1.修訂人員現況至最新資訊 2.修訂實習醫學生利用部內學習資源的相關規定。
105.01.27 第 10 版	1.簡介內容醫師教資異動 2.部內設備新增 3.學術活動參與不足	1.醫師更新為教授資格 2.更新 MRI 儀器數量 3.修訂實習醫學生製作會議記錄的相關條文
106.03.16 第 11 版	1.核心能力共 9 項(CT 和 MRI 各分成 3 項) 2.簡介內容人員以及醫師教資未更新	1.核心能力項目簡化為 5 項（CT 和 MRI 簡化為各 1 項） 2.修訂人員現況以及醫師教資至最新資訊
106.06.02 第 12 版	check list 已行之多年，但未放入訓練計畫中。	1.訓練宗旨加入國防醫學系教育目標。 2.加入 EPA 評量表。 3.將 check list 加入附件。 4.因應醫學系改為六年制，將六、七年級部分改為六年級。

三軍總醫院放射診斷部
實習醫學生臨床教學訓練計畫

106.06.02 第 12 版

壹、科部簡介

放射診斷部為本院一級診療單位，原設一般診斷與超音波診斷兩科，於民國七十六年擴編為一般診斷、神經系統診斷、心肺血管診斷與超音波診斷等四科，並於民國九十一年增設婦女保健中心，九十四年設立 3T 磁振造影中心，使各科專業專精，更能發揮精確的診療效率與熱忱的教學功能。

放射診斷部現有主任及主治醫師共 15 位及住院醫師 7 位、醫事放射師 63 位、放射物理師 1 位、品保專員 2 位、護理員 9 位、登記室人員 13 位。現有檢查設備及儀器包括各類機器為：一般診斷型 X 光機 8 台(含 2 台數位 X 光機)，移動式診斷型 X 光機 7 台，透視放射線機 3 台，血管攝影機 2 台，全身電腦斷層掃描機 3 台，超音波 14 台，磁振造影機 4 台(三部 1.5T 及一部 3.0T 機器) ，數位乳房攝影機 2 台，電腦 X 光影像處理系統 9 台，BMD 1 台，PACS 一套，同時計畫逐年增加新型機種，以汰舊換新，俾便各項作業能隨時配合醫療發展需要，目前作業能量每月平均約檢查三萬人次。同時為提供良好學習環境，培養放射診斷專業人才與提高醫療服務品質，本部視需求及發展趨勢，逐年選派專科醫師赴美進修專業知識，並不斷自國外引進最新放射線專業書籍與雜誌，與購入各項最新教學資料供醫師閱讀學習，有機會時更鼓勵部內醫師出席國際醫學會議，了解國外放射線診療發展趨勢，院本部每年更提供經費邀請國外知名放射學者或早年科內傑出學長，返國講學，以達學術交流與學習目的。

放射診斷部各項教學研討活動，除參加中華放射醫學會於北區每月舉辦之專題演講與學術聯合討論會，參與研討各種疑難病例診斷心得及各種特別診療技術經驗外，尚有院內與院外各科際討論會，提供放射線診斷諮詢服務，以達最佳治療判斷。此外，每日上午七時三十分至八時三十分時間部內尚有例行之晨間教學活動，分請各專科以上資深醫師、主任分別主持，期使每位住院醫師經完整之訓練後，能通過專科醫師資格甄試，成為經驗豐富之放射線診斷學專家，並進而成為放射診斷學界承先啟後之教學人才。

貳、訓練宗旨與目標

國防醫學院醫學系教育目標

本系教育目標為培育醫師能有以下的修養與能力：

（一） 兼具現代醫學專業及人文素養。

（二） 追求主動學習與終身學習的精神。

（三） 發揚軍事醫學之特色。

國防醫學院醫學系教育目的

本系整體課程的教育目的如下：

(一)使學生具備豐富醫學專業知識與國際視野 A1，具備人文與社會關懷 A2

(二)培養學生全人醫療素養 B1 及訓練其主動與終身學習能力 B2

(三)培育學生成為具備強健體魄之軍醫人才 C1，並具備團隊合作精神與領導能力 C2

國防醫學院醫學系實習課程教育目標

(一)基本 Primary care 能力，包括：

1. 與病人溝通的能力（包括傾聽技巧、詢問病史與衛教能力
2. 完整的住院摘要（Admission note）撰寫能力(能書寫完整，及時並合法的病歷記錄)
3. 在醫療團院監督下，開立完整醫囑
4. 能摘要口述報告完整病人病歷的能力（Summarize the case），並能與主治醫師討論臨床判斷、檢查及治療策略
5. 具有照護病人的一般技能及完成身體檢查(Physical Examination)

(二)臨床數據判讀及實驗室檢驗操作和管理

(三)學習在醫療團隊間建立尊重、合作之人際關係

(四)學習運用實證醫學及資訊蒐集整合能力，建立主動學習習慣

(五)服裝儀容與責任態度(負責照顧 primary care 床位)

(六)醫療倫理觀念建立 （保密與知情同意）

國防醫學院醫學系六年制五年級教育目的

(一)融入由主治醫師及住院醫師組成的醫療團隊

(二)在監督下能夠進行一般住院病人的基本照護

1. 住院病人：一般內外科非重症病人
2. 基本照護：
   - ■病史詢問及基本身體檢查
   - ■書寫病歷（住院紀錄）
   - ■口述報告
   - ■輸入醫囑（藥物、檢查）
3. 具有照護病人的一般技能（需完成 32 項實習醫學生臨床核心技能）

(三)能進行初步的臨床推理

1.形成問題

2.鑑別診斷及優先排序

3.醫療資訊搜尋

國防醫學院醫學系六年制六年級教育目的

(一)能夠獨立執行一般病人的照護

1.一般病人：內外婦兒非重症病人

2.具有照護病人的一般技能（需完成 80 項實習醫學生臨床核心技能）

(二)13 項 Core EPA

(三)能夠獨立執行軍隊常見的急症病人的檢傷分類及初步急救

❑軍陣醫學需求

(四)於醫六實習課程結束前，完成內、外、婦、兒科之「核心課程」達 70%以上

承襲醫學系實習教育目標，本部訓練宗旨、訓練目標及核心能力要求如下：

一、訓練宗旨：

（一）培養對放射診斷學的興趣。

（二）培養具備放射診斷學的概念。

（三）落實雙向回饋考評機制。

二、訓練目標及核心能力要求：

（一） 使見習或實習醫學生具有基本放射診斷學知識及核心臨床技能。

（二） 使放射診斷學課堂講解與實際疾病病程變化相配合。

（三） 了解一般放射診斷學原則。

（四） 認識放射診斷常見儀器：透視檢查儀、電腦斷層、磁振造影、超音波。

（五） 參加放射診斷學 OSCE(Objective structured clinical examination) 臨床技能核心課程並通過課後考核。

（六） 認識以病人為中心之全人醫療理念。

（七） 培養實證醫學 EBM 之能力。

（八） 熟悉院內各項處置之安全防護措施。

（九） 熟悉臨床工作上注重病人安全、病人權利與義務、醫療品質、醫病溝通、醫學倫理、醫事法規、感染管制等相關事項。

參、師資

一、本部由部主任擔任訓練計畫主持人，具有豐富臨床教學經驗，負責綜管計畫及督導相關事務。

二、本部教師皆具有教學資格，於訓練期間適當安排教學訓練與其他工作（如臨床檢

查）之比重，以維持教學品質。

三、專任教師（主治醫師）與學生人數比例約 1:2，名單如下。

（一） 專任主治醫師共十五位。

（二） 教職計有教授三人、副教授二人、助理教授三人、講師三人。

（三） 博士學位三人、醫學士學位十二人。

姓 名	現任職務	部定教資	學歷	專業背景（教學專長或經歷）	教學服務年資
徐先和	部主任	教授	國防醫學院醫學系畢業 美國加州大學舊金山分校(UCSF)研修一年	放射線專科醫師 放射診斷學科心肺血管診斷科主任 胸腔及乳房影像診斷	超過 20 年
黃國書	科主任	教授	國防醫學院醫學系畢業 美國加州大學聖地牙哥分校(UCSD)研修一年	放射線專科醫師 骨骼肌肉影像診斷 放射診斷學科主任 醫策會導師 醫教會一般醫學教師	超過 25 年
阮春榮	科主任	教授	國防醫學院醫學系畢業 國立台灣大學電機工程學系博士	放射線專科醫師 神經影像診斷及介入性治療	超過 15 年
吳清俊	主治醫師	講師	國防醫學院醫學系畢業 美國賓州大學研修一年	放射線專科醫師 泌尿生殖影像診斷	超過 30 年
余之泳	主治醫師	講師	國防醫學院醫學系畢業 國防醫學院生理學研究所碩士 美國加州大學聖地牙哥分校(UCSD)研修一年	放射線專科醫師 腸胃影像診斷及介入性治療	超過 25 年
劉昌憲	主治醫師	助理教授	國防醫學院醫學系畢業	放射線專科醫師 腸胃影像診斷及介入性治療	超過 10 年
張尊厚	主治醫師		國防醫學院醫學系畢業	放射線專科醫師	超過 10

姓 名	現任職務	部定教資	學歷	專業背景（教學專長或經歷）	教學服務年資
				胸腔及乳房影像診斷	年
高鴻文	主治醫師	副教授	國防醫學院醫學系畢業 國立陽明大學生物醫學影像暨放射科學系博士	放射線專科醫師 神經影像診斷及介入性治療	超過 10 年
張維洲	主治醫師	副教授	國防醫學院醫學系畢業 國立陽明大學生物醫學影像暨放射科學系博士	放射線專科醫師 醫策會導師 醫教會一般醫學教師 腸胃影像診斷及介入性治療	超過 10 年
許一智	主治醫師	助理教授	國防醫學院醫學系畢業	放射線專科醫師 骨骼肌肉影像診斷	超過 10 年
王志偉	主治醫師	講師	國防醫學院醫學系畢業	放射線專科醫師 神經影像診斷及介入性治療	超過 5 年
柯凱雄	主治醫師	助理教授	國防醫學院醫學系畢業	放射線專科醫師 神經影像診斷及介入性治療	超過 5 年
高浩倫	主治醫師		國防醫學院醫學系畢業	放射線專科醫師 泌尿生殖影像診斷	超過 5 年
張程光	主治醫師		國防醫學院醫學系畢業	放射線專科醫師 胸腔及乳房影像診斷	超過 5 年
李喬華	主治醫師		國防醫學院醫學系畢業	放射線專科醫師 神經影像診斷及介入性治療	超過 5 年

四、臨床助教：總醫師（含）以下之各級住院醫師

五、兼任主治醫師：陳震宇教授、周定遠副教授、陳復華醫師、李國維醫師、邱宏仁副教授、蕭海松醫師、羅兆寶副教授、許居誠助理教授、林文瓊講師。

六、兼任教師：李三剛教授、鐘孝文教授、周定遠副教授、邱宏仁副教授、羅兆寶副教授、許居誠助理教授、羅煥鉅助理教授、林文瓊講師。

肆、訓練課程及訓練方式

一、教學訓練對象可分為二種，其所需資格如下表：

教學種類	最低資格	訓練內容
1.見習醫學生	醫學系五年級學生。	瞭解基本影像形成與簡單的胸腹部及頭部電腦斷層。使其能通過 OSCE 臨床影像測驗。
2.實習醫學生	醫學系六年級學生。	除按放射診斷部訓練計畫之要求實施外，並訓練有關放射診斷學之基本概念。使其能通過 OSCE 臨床影像測驗。

二、依訓練計畫類別不同，其所需時限亦異，如下表：

教學種類	最低期限
1.見習醫學生	視國防醫學院醫學系教學進度而訂。
2.實習醫學生	半個月

三、訓練課程及訓練方式

1、見習醫學生【適用 5 年級】:

1.影像檢查與診斷方面

(1)認識環境：學生到部後，先向教學住院總醫師報到，安排各級醫師負責指導並介紹本部之設備與一般作業情形。

(2)攝影檢查：學生須於各攝影室參觀一般 X 光攝影工作程序，包括簡單影像形成原理（附件一指定參考書目：醫學影像診斷學），機器操作，檢查部位定位及暗室作業等。灌輸游離防護之基本概念與本部輻射防護設施。

(3)放射線診斷：安排固定時間由各級醫師講解各種檢查的適應症暨操作程序。

(4)影像判讀：瞭解各種影像之研判方法與詮釋，注意各種疾病診斷步驟。並以十六個簡單頭、胸、腹及其他部位的影像病例為教學教材。(附件二)

2.學術活動方面：

參加部內與部外各項教學與學術討論會（附件三)。

2、實習醫學生【適用 6 年級】:

1.影像檢查與診斷方面：

(1) 實習醫學生依照排定的 team-work 工作表，跟隨負責指導的住院醫師至各檢查室學習，並由負責之醫師指導從事簡單的判讀。實習醫學生至各檢查室學習重點為常見疾病之影像表現、各種影像檢查之適應症，從中學習病人安全、醫病溝通、醫學倫理及感染管制等相關內容。並且學習如何處理醫療不良事件及如何完成病安通報。

(2) 實習醫學生在主治醫師及住院醫師指導下，選擇合適主題，完成讀書心得報告。內容需應用實證醫學的方式蒐集文獻資料，整理成報告內容。

(3) 主治醫師於兩週的實習時間內，分別就其專長給予一小時的教學，並請學生做心得記錄。授課內容主要針對實習醫學生影像學判讀 (Image Interpretation)能力作訓練，依照各主治醫師專精之領域，加強胸部 x 光、腹部 x 光、四肢 x 光、電腦斷層及磁振造影影像判讀的訓練（附件四）。各項核心能力學習目標及講義如附件四之一~附件四之九。

(4) 由教育訓練官或總醫師負責國考情境題的模擬試驗及講解，使實習醫學生了解國考之方向及準備之方法。

(5)在住院醫師及主治醫師指導下每週至少參與判讀一般 X 光片 20 份。

(6)利用部內線上學習資源(RIS 及 AIMS)每週至少學習 10 個案例。

(7)腹部超音波實作課程：教導學生超音波成像原理、掃描方法及步驟以及基本的腹部超音波影像判讀，並且讓學生能夠實際操作。實習結束時，有獨力完成重點腹部超音波（Focused Abdominal Sonography for Trauma/FAST）的能力。

(8)過夜學習規劃：實習醫學生原則上每週值班一次(半個月值班兩次)，於值班期間(夜間 17:00~22:00)跟隨值班住院醫師或總醫師學習急診影像判讀、超音波檢查、顯影劑注射及侵入性血管攝影檢查等。學生針對值班學習之個案登錄於實習醫學生值班紀錄表(附件九)。

(9)臨床個案追蹤教學：學生於實習第一週，與指導主治醫師討論後，挑選一實際臨床個案，追蹤其住院過程，舉凡臨床症狀、診斷流程、治療方式及其預後做完整追蹤。應用實證醫學方法，搜尋相關文獻，以驗證臨床診斷或治療方式是否合乎實證醫學。追蹤個案過程中，與指導醫師互相討論，學習相關醫學倫理、醫病溝通、醫療品質、醫事法規及感染管制等內容。於實習第四週做個案報告，由指導主治醫師給予適當回饋。【一個月期實習醫學生適用】

(10)放射報告製作：實習第三週起，由指導主治醫師每週挑選五個病例，讓實習醫學生練習影像判讀及報告撰寫，再由主治醫師對其影像判讀能力及製作報告內容予以修正回饋。【一個月期實習醫學生適用】

2.學術活動方面：

參加部內與臨床各項教學與學術研討會，跨領域討論會，醫療團隊資源管理（team resource management, TRM），負責 Combined Meeting 的會議紀錄內容(收集臨床科別發給的 case 討論清單，記錄每個討論 case 的姓名、性別、病歷號等，詳述臨床醫師及放射科醫師的發言內容，達到完整而有條理的記述)

3. 其他：

(1)加強本部實習醫學生教學成效，落實每日實習醫學生教學的確實執行，此為本部今後努力的目標。

(2)實習醫學生於實習結束前填妥教學回饋問卷表(附件八之一)作為本部日後改進參考的意見。

(3)實習醫學生之影像診斷共同教材:(附件八之二)

(4)實習醫學生課後對教學內容評估問卷(附件八之三)

伍、教學資源

一、各式會議室共五間（含二樓部會議室、實習學生討論室、第三會議室、婦女保健中心衛教室及一樓影像教學室）。

二、人體模型教具共 11 種(配置於一樓影像教學室)。

三、自製電子影像教學片目前共計 592 份（本部 RIS 報告系統-教學檔案）。

四、附掛於 RIS 上的影像輔助教學系統(AiMS 4.2v. Products)，及 A.C.R.教學檔案，共計有超過 10000 例以上的教學檔案。

五、特殊影像討論個案，至 105 年 3 月止共有 31117 例。

甲、CNS:2120 例

乙、Chest& Breast:7077 例

丙、GI:14522 例

丁、GU:879 例

戊、Musculoskeleton:6519 例

六、本部自製教學光碟資料一套及 RSNA 教學光碟一套，存於教學總醫師處。

七、本部教學網站，網址：http://10.200.6.7/Creamcake517/ 可上網查詢教學資訊。內容包含有醫事人員教學、各類檢查須知、訓練計畫、教學教材、教學檔專區以及易誤診影像專區。

陸、考評機制

1. 實習完畢前接受筆試測驗，列入實習成績並為考核之依據。
2. 實習結束時，檢查 check list (附件十二)是否有完成。
3. Core EPAs 評量表(附件十三)由住院醫師初評、主治醫師複評。
4. 實習醫學生於主治醫師小班教學課後，接受影像判讀測驗。針對影像判讀能力部分，由授課主治醫師給予考核(附件十)，並於測驗結束後給予學生適當回饋。學生也可針對內容表達意見，以達雙向回饋之目的。指導老師對於學生學習較弱之部分會給予再教育。
5. 考核表(附件十一)由總醫師及訓練官擔任初考，主任複考。
6. 實習醫學生於實習結束前填妥教學回饋問卷表(附件八之一)作為本部日後改進參考的意見。
7. 實習醫學生於小班教學課後，完成教學內容評估問卷(附件八之三)，作為日後老師課程改進之參考。
8. 鼓勵學生於實習期間若遇到問題或有任何建議，立即向所屬住院醫師、總醫師或主治醫師反映，以適時調整教學內容，並達到解決問題的時效性。
9. 實習結束後由部主任、教育訓練官及總醫師與實習醫學生一同座談，針對學生提出之問題予以改善，並於下一梯次實施。

10. Mini-CEX：因學生不適宜直接接觸病患，因此對實習醫學生不實施 Mini-CEX 評量。
11. 對於學習成果不佳學生之補救與計畫針對個案輔導與制度檢討兩個面向處理：
    i. 個案：由指導之主治醫師及住院醫師對於其學習較弱之部分，實施補救教學，給予一對一個別輔導，直到學生熟悉相關內容。
    ii. 制度：主治醫師可於教學服務研究會議提出訓練計畫修正動議，以及課程制定提案。

柒、每週教學課程表

放射診斷部科內教學活動時間表

	一	二	三	四	五	六
07:30 ｜ 08:30	神經系統放射教學或泌尿生殖系統放射教學	乳房影像教學或肌肉骨骼系統放射教學	神經系統放射教學或胸腔放射教學	最新期刊讀書報告或外賓演講	消化系統放射教學或胸腔放射教學	第一週：消化系統放射教學 第二，四週：兼任醫師教學；第三週：一般放射教學；
08:30 ｜ 12:00	特殊檢查實際操作及教學	特殊檢查實際操作及教學	特殊檢查實際操作及教學	特殊檢查實際操作及教學	特殊檢查實際操作及教學	實習醫學生教學或實際操作
12:30 ｜ 13:30				MRI 原理教學		
13:30 ｜ 17:00	特殊檢查實際操作及教學	特殊檢查實際操作及教學	特殊檢查實際操作及教學	特殊檢查實際操作及教學	特殊檢查實際操作及教學	

放射診斷部實習醫學生教學活動時間表(第一週)

課程		一	二	三	四	五	六
一	時間	11:00~12:00	14:30~15:30	09:00~10:00	10:00~11:00	10:30~11:30	
	教授者	阮春榮主任	黃國書主任	劉昌憲醫師	行政總醫師	徐先和主任	
	系統	神經系統	肌肉骨骼系統	消化系統	X光片判讀	胸腔系統	
二	時間	15:00~16:00	17:30~19:00	15:00~16:00			
	教授者	柯凱雄醫師	周定遠醫師	許一智醫師			
	系統	一般影像診斷	小兒影像	肌肉骨骼系統			
三	時間						
	教授者						
	系統						

放射診斷部實習醫學生教學活動時間表(第二週)

課程		一	二	三	四	五	六
一	時間	10:00~11:00	15:00~16:00	13:30~14:30	14:00~15:00	09:00~10:00	
	教授者	余之泳主任	高鴻文醫師	吳清俊醫師	張維洲醫師	李喬華醫師	
	系統	消化系統	神經系統	泌尿生殖系統	消化系統	神經系統	
二	時間	16:00~17:00	17:30~19:00	15:00~16:00			
	教授者	教學總醫師	周定遠醫師	張維洲醫師			
	系統	腹部超音波實作	小兒影像	消化系統			
三	時間						
	教授者						
	系統						

放射診斷部實習醫學生實習課程表(月)

第 一 週

	星期一	星期二	星期三	星期四	星期五	星期六
上午 8:30~12:00	電腦斷層室	消化道攝影室	超音波室	泌尿系統攝影室	超音波室	
指導人員簽名						
下午 13:30~17:00	磁振造影室	超音波室	電腦斷層室	超音波室	血管攝影室	例假日
指導人員簽名						

第 二 週

	星期一	星期二	星期三	星期四	星期五	星期六
上午 8:30~12:00	超音波室	超音波室	消化道攝影室	超音波室	泌尿系統攝影室	
指導人員簽名						
下午下午 13:30~17:00	血管攝影室	電腦斷層室	超音波室	電腦斷層室	磁振造影室	例假日
指導人員簽名						

(1) 實習醫學生到每一個檢查室需完成一例病例學習紀錄。(附件三之一)

(2) 超音波是學習基本上要完成一例超音波檢查(含實習醫學生互掃。)

捌、參考書籍、期刊

一、醫學影像診斷學（如附件一）。

二、本院圖書館收藏之放射影像期刊目前共計 86 項，

可於 http://210.60.119.10/cgi-bin/ej/browse.cgi，做線上查詢。

玖、附件

附件一

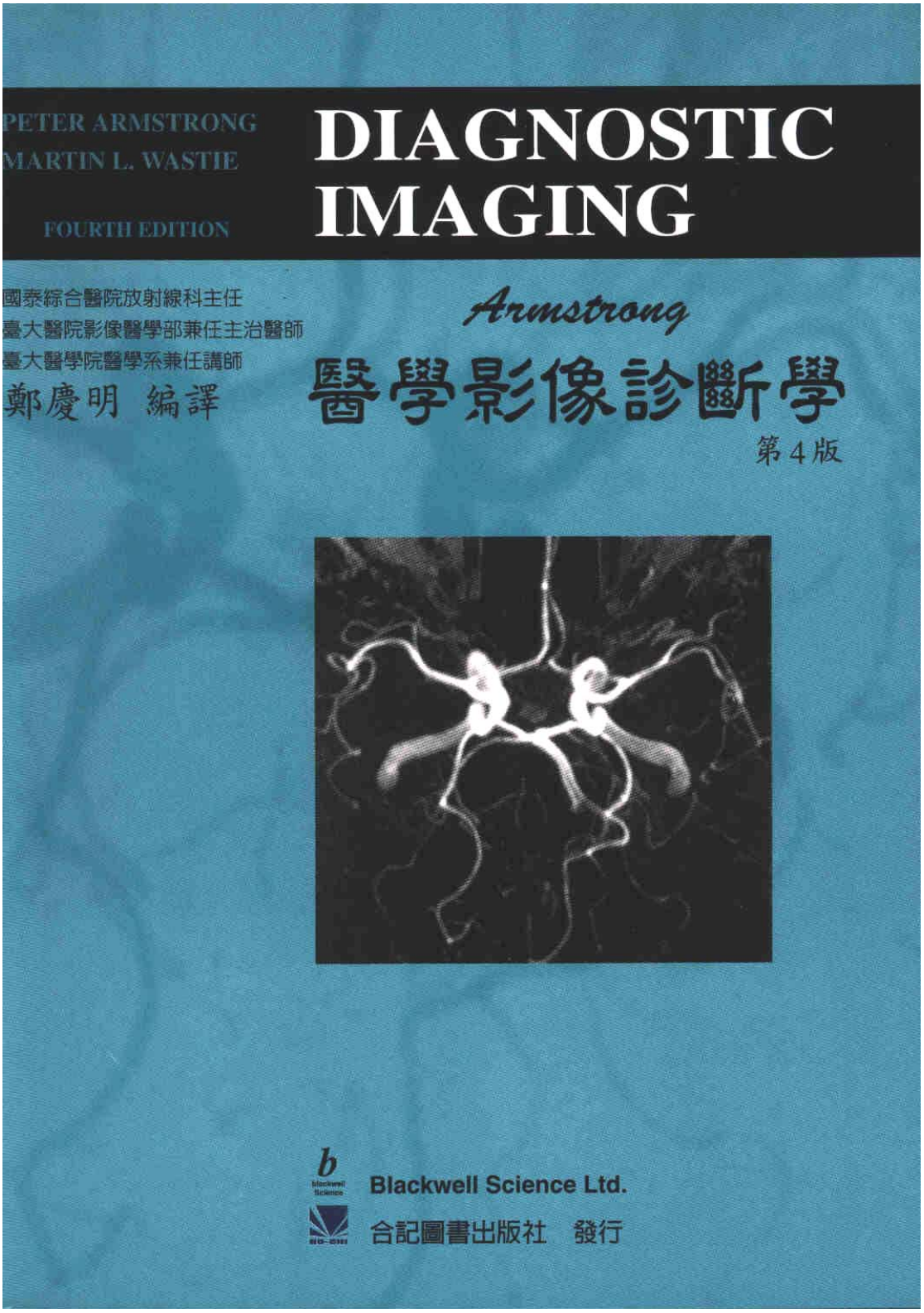
PETER ARMSTRONG
MARTIN L. WASTIE
FOURTH EDITION
DIAGNOSTIC IMAGING
國泰綜合醫院放射線科主任
臺大醫院影像醫學部兼任主治醫師
臺大醫學院醫學系兼任講師
鄭慶明 編譯
Armstrong
醫學影像診斷學
第4版
Blackwell Science Ltd.
合記圖書出版社 發行

附件二

神經影像診斷標準病例討論資料(醫五)　　學員版

一. 臨床症狀:	
一位 68 歲婦人用過晚餐後突然發生左側肢體麻痺，送到急診室時尚能言語，隨後即逐漸意識不清，昏迷不醒。	
二. 實驗室及理學檢查發現:	
血醣：160 mg/dl 血壓：220/120 mmHg GCS(Glasgow coma scale) : E1V1M1 left limb=GCS 3 左側肢體癱瘓，手腳 muscle power = 0，意識喪失，不能言語	
三. 影像檢查內容與討論: 病人接受 CXR、head CT、head MRI 檢查	
A	CT 或 MRI 檢查，何者先做？或兩者接做？
B	頭部 CT 檢查的幫忙是什麼？
C	磁振造影檢查的幫忙是什麼？
D	右側大腦中風的區域顯示哪條腦動脈阻塞？為什麼病人發病早期尚能言語？
四. 診斷:大腦中風	
五. 討論:	

神經影像診斷標準病例討論資料(醫五)　　學員版

一. 臨床症狀:	
一位 3 歲男孩初生後就有癲癇症狀，到本院門診檢查發現有語言發展遲滯，於是申請電腦斷層檢查，再做頭部磁振造影。	
二. 實驗室及理學檢查發現:	
病童的鼻面與頰面皮膚有小節結。 理學檢查發現神經與運動發展遲滯，尤其是語言幾乎沒有發展。 實驗室檢查每有特殊發現。	
三. 影像檢查內容與討論:	
A	頭部電腦斷層所見前額葉與室管膜小鈣化化為何？有可能是什麼？
B	診斷結節性硬化症候群(tuberous sclerosis complex)電腦斷層攝影有何優勢?
C	診斷節結性硬化症磁振造影有何優勢？
D	節結性硬化症臨床上有哪三項特殊症狀？
E	病人臨床癲癇症與影像上看到的什麼發現有關？
四. 診斷:結節性硬化	
五. 討論:	

神經影像診斷標準病例討論資料(醫五)　　學員版

一. 臨床症狀:	
一位 47 歲男性下午突然頭痛，意識不清，被緊急送到急診室。	
二. 實驗室及理學檢查發現:	
血醣及血壓：正常 GCS (Glasgow coma scale) : 15 手腳 muscle power = 5　意識逐漸恢復，頭痛持續。	
三. 影像檢查內容與討論: 病人接受 CXR、head CT、head DSA 檢查	
A	非典型中風或外傷病人突然頭痛而且意識不清，此時第一線對於頭部病兆的診斷工具為何？
B	頭部 CT 檢查的幫忙是什麼？
C	頭部 DSA 的幫忙是什麼?
四. 診斷:SAH & aneurysm	
五. 討論:	

神經影像診斷標準病例討論資料(醫五)　　學員版

一. 臨床症狀:	
一位 22 歲男性罹患下背痛，歷時 7 ~ 8 個月之久。過去有 Gouty arthritis for several years	
二. 實驗室及理學檢查發現:	
Numbness in the sacral region and bilateral lower legs Blood routine: WNL	
三. 影像檢查內容與討論: 病人接受 radiography of lumbar spine and chest, MRI, CT-guided biopsy 檢查	
A	Lumbar spine radiography 在 lower back pain 的角色是什麼？有何限制？
B	Chest radiography 與 lower back pain 有何相關？
C	磁振造影檢查的幫忙是什麼？
D	TB spondylitis 如何確定診斷？CT-guided biopsy 的角色為何?
四. 診斷:TB spondylitis	
五. 討論:	

骨骼影像診斷標準病例討論資料(醫五)　　學員版

一. 臨床症狀:
一位 60 歲男性，主訴近一年來左手腕腫脹疼痛並有感覺異常現象。有痛風多年的病史。

二. 實驗室及理學檢查發現:	
Uric acid 10.2 mg/dl，其他皆在正常範圍。	
三. 影像檢查內容與討論: 病人接受 Plain radiography, CT and MRI of the left wrist 檢查	
A	此病人痛風在影像檢查上有何發現？
B	何項影像檢查對於診斷痛風石之正確性較高？為什麼？
C	關於痛風造成之腕、掌骨及其關節面侵蝕造成之缺損現象與其他關節疾病有何差別？
D	痛風產生痛風石導致骨關節及軟組織之併發症，於上述影像檢查工具中，以何項檢查對侵犯之解剖結構及其範圍敏感度最高？
四. 診斷:痛風	
五. 討論:	

骨骼影像診斷標準病例討論資料(醫五)　　學員版

一. 臨床症狀:	
一位 47 歲男性，主訴近幾個月發現左髖關節部位疼痛及活動障礙。過去並無髖關節外傷，無吸菸及酗酒，無使用類固醇的病史。	
二. 實驗室及理學檢查發現:	
皆在正常範圍。	
三. 影像檢查內容與討論: 病人接受 Plain radiography, CT and MRI of both hips 檢查	
A	此病人在影像檢查上的發現為何？
B	何項影像檢查對於診斷股骨頭壞死最具敏感度及正確性？為什麼？
C	何項影像檢查可以更明確反應股骨頭壞死（特別在早期：一、二、三期） 之臨床症狀？為什麼？
D	MRI 發現之骨髓腔水腫，其病理及臨床意義為何？
四. 診斷:股骨頭壞死	
五. 討論:	

胸腔影像診斷標準病例討論資料(醫五)　　學員版

一. 臨床症狀:	
一位 24 歲年青人，最近幾年常因肺炎而住院治療，這次也因多天高燒、咳嗽不止、送到急診室照胸腔 X 光片發現左下肺葉有塊陰影而住院治療。	
二. 實驗室及理學檢查發現:	
血液 WBC：15000/ul 聽診：左下肺葉有爆聲(Crackle)	
三. 影像檢查內容與討論: 病人接受 CxR、Chest CT、Aortic MRA 檢查	
A	什麼是隔離肺？
B	隔離肺分幾種形式？
C	CxR 和 CT 上的表現為何？
D	如何診斷隔離肺？可用那些診斷工具？術前診斷重點何？
四. 診斷:隔離肺	
五. 討論:	

胸腔影像診斷標準病例討論資料(醫五)　　學員版

一. 臨床症狀:	
一位 54 歲中年婦人運動過後突然發生劇烈的胸痛且痛會傳到後背，送到急診室時尚能言語，但血壓下降。	
二. 實驗室及理學檢查發現:	
血壓：90/60mmHg, Hb:10mg/dl 其餘檢查正常(心電圖正常)	
三. 影像檢查內容與討論: 病人接受 CxR 與 Chest CT 檢查	
A	何謂主動脈剝離？病因為何？
B	急診的病人，以何檢查為最優先之工具？
C	CT 檢查評估的重點為何？
D	CxR 的 AAD 發現？
四. 診斷:主動脈剝離	
五. 討論:	

乳房影像診斷標準病例討論資料(醫五)　　學員版

一. 臨床症狀:	
一位六十二歲婦女因為長期感覺兩側乳房硬塊而到乳房外科求診。	
二. 實驗室及理學檢查發現:	
乳症外科醫師觸診發現病患之乳房內有許多無痛之硬塊。病人曾在年輕之時有至坊間的美容診所作過乳房整型的手術（即所謂之小針美容）	
三. 影像檢查內容與討論:	
A	討論乳房攝影及乳房超音波之優缺點。對於年齡不同的婦女，選擇以上兩種檢查是否不同？
B	請問乳房注入矽膠所造成之後遺症為何？
C	乳房注入矽膠後對於傳統的乳房攝影及乳房超音波有何影響？
D	如果藉由以上之檢查，就能檢查出病患之問題為因矽膠小針美容之造成之後遺症，是否仍需要其他的檢查？
E	乳房磁振造影對於這樣的檢查是否有其價值？
四. 診斷:矽膠注射	
五. 討論:	

乳房影像診斷標準病例討論資料(醫五)　　學員版

一. 臨床症狀:	
一位 45 歲婦人接受定期乳癌篩檢。	
二. 實驗室及理學檢查發現:	
有乳癌家族病史 乳房偶而疼痛 兩側乳房觸診無硬塊，乳頭無分泌物，無皮膚或乳頭變化	
三. 影像檢查內容與討論:	
A	為何使用乳房 X 光攝影篩檢乳癌？
B	乳房 X 光攝影與其他如胸部或腹部 X 光檢查有何不同？
C	惡性腫瘤在乳房 X 光攝影像中會出現哪些表徵?
D	以乳房 X 光攝影篩檢乳癌必須注意哪些事項?？與篩檢間隔為何?
四. 診斷:原位癌	
五. 討論:	

消化影像診斷標準病例討論資料(醫五)　　學員版

一. 臨床症狀:	
Female 59-years old with history of chronic hepatitis C, recent onset mild RUQ abdominal pain, easy malaise, and general weakness	
二. 實驗室及理學檢查發現:	
AST: 151 U/L (<30), ALT: 90 U/L (<30), Albumin: 3.1 g/dl (3.4-4.8), Total bilirubin: 1.1 mg/dl (<1), Platelet: 60000/uL (150000-400000), INR: 1.2, Ammonia: 121ug/dl (19-87), Alkaline phosphatase: 109U/L (35-104), r-GT: 95U/L (9-35), Anti-HCV: +, AFP: 169.1 (ng/ml) (3-20)	
三. 影像檢查內容與討論: 病人接受 sonography, CT, angiography, and TACE 檢查	
A	討論 Sonography 上 HCC 的 finding。
B	請問 Dynamic CT 如何診斷 HCC？
C	請問 HCC 的病人做 Angiography 的目的？
D	請問 TACE 的 indications？
四. 診斷:肝細胞癌	
五. 討論:	

消化影像診斷標準病例討論資料(醫五)　　學員版

一. 臨床症狀:	
67-years old female with history of HCVD, DM, end stage renal parenchyma disease under regular hemodialysis. Sudden onset RLQ abdominal pain for 2 days and shortness of breathing when patient arrived at ER.	
二. 實驗室及理學檢查發現:	
WBC: 20680 (4500-11000) with neutrophil predominant 83.7% (40-74%)	
三. 影像檢查內容與討論: 病人接受 plain abdominal radiography and CT 檢查	
A	討論 CT 和 Sonography 在臨床診斷及應用上的優缺點。
B	請問 CT 和 Sonography 診斷急性闌尾炎的 criteria？
C	討論 CT 和 Sonography 在診斷急性闌尾炎的角色為何？
四. 診斷:急性闌尾炎	
五. 討論:	

小兒影像診斷標準病例討論資料(醫五)　　學員版

一. 臨床症狀:	
32 2/7 週經剖腹產出生之早產兒，自出生後發現有餵食困難之現象。	
二. 實驗室及理學檢查發現:	
無特別理學檢查發現。	
三. 影像檢查內容與討論: 病人接受一般 X-光片、ultrasound、UGI 及 MRI 檢查	
A	典型的 duodenal atresia，其 X-光片表現為何？X-光片如何區別上腸胃道或下腸胃道阻塞？
B	做超音波及上腸胃道攝影檢查的目的為何？
C	上腸胃道攝影如何診斷腸旋轉不良？
四. 診斷:十二指腸閉鎖	
五. 討論:	

小兒影像診斷標準病例討論資料(醫五)　　學員版

一. 臨床症狀:	
一位 2 歲小朋友腹痛及間歇性哭鬧，持續 1~2 天。	
二. 實驗室及理學檢查發現:	
上腹部可摸到香腸狀質塊(mass)。	
三. 影像檢查內容與討論: 病人接受 KUB、ultrasound、barium enema 檢查	
A	Ultrasound 及 barium enema 檢查，是否皆為診斷腸套疊的要件？
B	手術以外的腸套疊復位方式有那些？其優缺點各為何？
C	手術治療的適應症為何？
D	如何判斷可能為困難復位？
四. 診斷:腸套疊	
五. 討論:	

泌尿影像診斷標準病例討論資料(醫五)　　學員版

一. 臨床症狀:	
一位 68 歲女性，發現有顯微血尿好幾年了，至本院泌尿科門診求診。	
二. 實驗室及理學檢查發現:	
尿液：RBC 30-35/HPF。	
三. 影像檢查內容與討論: 病人接受 IVU, Sonography, CT 檢查	
A	血尿病患的第一線檢查工具？
B	Sonography 的幫助為何？
C	CT 的角色為何？
四. 診斷:RCC	
五. 討論:	

泌尿影像診斷標準病例討論資料(醫五)　　學員版

一. 臨床症狀:	
一位 52 歲女性，發現有無痛性目視血尿 3 天，至本院泌尿科門診求診。	
二. 實驗室及理學檢查發現:	
尿液：RBC　TNTC。	
三. 影像檢查內容與討論: 病人接受 IVU, Sonography, CT, RP 檢查	
A	血尿病患的第一線檢查工具？
B	Sonography 的幫助為何？
C	RP 的幫忙為何？
D	CT 的角色為何？
四. 診斷:TCC	
五. 討論:	

附件三

放射診斷部與臨床各科部聯合討論會

<table>
<tr><td>星期</td><td colspan="2">一</td><td>二</td><td>三</td><td>四</td><td colspan="3">五</td></tr>
<tr><td>科部</td><td>風濕免疫科</td><td>核子醫學部</td><td></td><td></td><td></td><td>泌尿外科</td><td>骨科部</td><td>胸腔內外科</td></tr>
<tr><td>時間</td><td>每月第四週
08:30~09:30</td><td>每月第三週
12:20~13:30</td><td></td><td></td><td></td><td>每週
07:00~08:00</td><td>每月第四週
07:30-08:30</td><td>每週
12:20-13:20</td></tr>
<tr><td>地點</td><td>放射部
會議室
(16478)</td><td>正子中
心會議室
(88185)</td><td></td><td></td><td></td><td>泌尿外科
會議室
(14310)</td><td>骨科部
會議室
(14104)</td><td>放射部
會議室
(16478)</td></tr>
<tr><td>科部</td><td colspan="2">小兒科及
小兒外科</td><td>大腸直
腸外科</td><td>一般外科</td><td>耳鼻喉科</td><td colspan="2">腸胃及一般外科</td><td>神經內外科</td></tr>
<tr><td>時間</td><td colspan="2">每月第一週
13:30-14:30</td><td>18:00-
19:30</td><td>18:00-
19:00</td><td>每月第三週
17:00-18:30</td><td colspan="2">每週
16:00-17:00</td><td>每週
17:00-18:00</td></tr>
<tr><td>地點</td><td colspan="2">放射部
會議室
(16478)</td><td>603
會議室</td><td>603
會議室</td><td>耳鼻喉科
會議室
(14202)</td><td colspan="2">放射部
會議室
(16478)</td><td>放射部
會議室
(16478)</td></tr>
</table>

附件四

影像判讀訓練內容

訓練主題	定義內容（Operation Definition）
1. 基礎胸部 x-光影像的判讀（Interpret a chest radiograph）	1. 說明胸部 x-光檢查的適應症及禁忌。 2. 具備基礎放射學及胸部解剖學知識。 3. 確認 x 光片病人姓名、檢查日期及 x 光片方向(orientation)。 4. 系統性的描述胸部 x-光影像，並指出病灶之型態及特性。 5. 判讀常見的胸部疾病 x-光影像，並且列出鑑別診斷。
2. 基礎腹部 x-光影像的判讀（Interpret an abdominal radiograph）	1. 說明腹部 x-光檢查的適應症及禁忌。 2. 具備基礎放射學及腹部解剖學知識。 3. 確認 x 光片病人姓名、檢查日期及 x 光片方向(orientation)。 4. 系統性的描述腹部 x-光影像，並指出病灶之型態及特性。 5. 判讀常見的腹部疾病 x-光影像，並且列出鑑別診斷。
3. 基礎四肢的 x-光影像判讀（Interpret an extremity radiograph）	1. 說明四肢 x-光檢查的適應症及禁忌。 2. 具備基礎放射學及四肢解剖學知識。 3. 確認 x 光片病人姓名、檢查日期及 x 光片方向(orientation)。 4. 系統性的描述四肢 x-光影像，並指出病灶之型態及特性。 5. 判讀常見的四肢疾病 x-光影像，並且列出鑑別診斷。
4. 基礎電腦斷層影像判讀（Interpret a CT image）	1. 確認電腦斷層影像病人姓名、檢查日期及影像方向(orientation)。 2. 瞭解電腦斷層影像檢查的適應症及禁忌症。 3. 瞭解電腦斷層顯影劑的適應症、安全使用及禁忌症。 4. 瞭解電腦斷層影像的切面方向(axial, coronal, sagittal) 5. 瞭解電腦斷層影像上不同密度(density)造成不同程度的衰減(attenuation)。 6. 瞭解電腦斷層影像的解剖學知識。 7. 正確辨認出電腦斷層影像異常的病灶，說出病灶所在的解剖位置。 8. 瞭解如何描述電腦斷層影像上病灶特徵。 9. 列出常見的鑑別診斷。 10. 說明影像上病灶跟臨床的可能關聯。
5. 基礎磁振造影斷層影像判讀（Interpret a MR image）	1. 確認磁振造影影像病人姓名、檢查日期及影像方向(orientation)。 2. 瞭解磁振造影影像檢查的適應症及禁忌症。 3. 瞭解磁振造影顯影劑的適應症、安全使用及禁忌症。 4. 瞭解磁振造影影像的切面方向(axial, coronal, sagittal) 5. 瞭解常見的磁振造影脈衝序列(pulse sequence) 6. 瞭解磁振造影影像的解剖學知識。 7. 正確辨認出磁振造影影像異常的病灶，說出病灶所在的解剖位置。

	8. 瞭解如何描述磁振造影影像上病灶特徵。 9. 列出常見的鑑別診斷。 10. 說明影像上病灶跟臨床的可能關聯。

附件四之一

國防醫學院三軍總醫院醫學生臨床能力教案

課程編號	2-1
課程類別	胸部 X 光影像判讀
核心能力	判讀常見的胸部 X 光影像
主訓單位	放射診斷部
適用對象	醫學系五、六年級醫學生
教學方法	講解
教學設備	電腦投影片
教學目標	● 說明胸部 x-光檢查的適應症及禁忌。 ● 具備基礎放射學及胸部解剖學知識。 ● 確認 x 光片病人姓名、檢查日期及 x 光片方向(orientation)。 ● 系統性的描述胸部 x-光影像，並指出病灶之型態及特性。 ● 判讀常見的胸部疾病 x-光影像，包含氣胸、肺塌陷、肺膿瘍及肺癌等影像。
能力等級	IV
教學活動	時間: 合計 60 分鐘 ● 基本能力: 說明胸部 x-光檢查的適應症及禁忌；基礎放射學及胸部解剖學知識；確認 x 光片的基本資料（9 分鐘） ● 氣胸:了解氣胸的臨床定義、影像發現和簡易鑑別診斷（9 分鐘） ● 肺塌陷:了解肺塌陷的臨床定義、影像發現和簡易鑑別診斷（9 分鐘） ● 肺膿瘍:了解肺膿瘍的臨床定義、影像發現和簡易鑑別診斷（9 分鐘） ● 肺癌:了解肺癌的臨床定義、影像發現和簡易鑑別診斷（9 分鐘） ● 測驗（1 分鐘）
教學講義	附件 1
能力評估	附件 2

國防醫學院三軍總醫院醫學生臨床能力講義

課程編號：2-1
課程類別：胸部的 x-光影像判讀
課程名稱：判讀常見的胸部疾病 x-光影像

※基本能力

1. 閱片前應該先注意影像上病人姓名、檢查日期及影像方向(orientation)，以避免標示錯誤，而造成影像誤判之情形發生。
2. 介紹胸部 X 光片相關解剖位置。

※氣胸(Pneumothorax)

教學重點
1: 了解氣胸(pneumothorax)的臨床定義
2: 影像如何區分 visceral pleural white line 與 skin fold

※肺塌陷(atelectasis)

教學重點
1: 了解肺坍塌(atelectasis)的臨床定義
2: 哪些影像徵象可幫助診斷肺坍塌
3: 藉由影像特徵區別出肺坍塌的位置

※肺膿瘍(lung abscess)

教學重點
1: 了解肺膿瘍 (lung abscess)的臨床定義
2: 影像如何區分肺膿瘍(lung abscess)與膿胸 (*empyema*)

※肺腫瘤(lung cancer)

教學重點
1: 了解肺腫瘤(lung cancer)的臨床定義
2: 惡性肺腫瘤(lung cancer)常伴隨哪些影像發現
-邊緣不規則(spiculated, irregular margin)
-淋巴結腫大(lymph node enlargement)
-肋膜積水(Pleural effusion)
-遠處轉移(distant metastasis)

附件四之二

國防醫學院三軍總醫院醫學生臨床能力教案

課程編號	2-3
課程類別	腹部 X 光影像判讀
核心能力	判讀常見的腹部 X 光影像
主訓單位	放射診斷部
適用對象	醫學系五、六年級醫學生
教學方法	講解
教學設備	電腦投影片
教學目標	● 說明各項基礎腹部 X 光影像檢查的適應症及禁忌。 ● 具備基礎腹部 X 光及相關部位解剖學知識。 ● 確認基礎腹部 X 光影像病人姓名、檢查日期及影像方向(orientation)。 ● 學習描述基礎腹部 X 光影像，並指出病灶之型態及特性。 ● 判讀常見的異常基礎腹部 X 光影像，包含結石、腸阻塞、腸套疊及腸穿孔等影像。
能力等級	IV
教學活動	時間: 合計 60 分鐘 ● 基本能力: 說明腹部 X 光檢查的適應症及禁忌；腹部解剖學知識；確認基本資料（20 分鐘） ● 結石及腸阻塞判讀（10 分鐘） ● 腸套疊判讀（10 分鐘） ● 腸穿孔判讀（10 分鐘） ● 測驗（10 分鐘）
教學講義	附件 1
能力評估	附件 2

國防醫學院三軍總醫院醫學生臨床能力講義

課程編號：2-3
課程類別：腹部 X 光影像判讀
課程名稱：判讀常見的腹部 X 光影像。

※基本能力

1. 閱片前應該先注意影像上病人姓名、檢查日期及影像方向(orientation)，以避免標示錯誤，而造成影像誤判之情形發生。
2. 介紹腹部各器官之正常 X 光片:最常見的 X-光檢查是腎-輸尿管-膀胱攝影，它可告訴我們身體的骨骼構造是否正常，是否有尿路結石，身體軟組織是否有不正常的移位等。對於腎臟、輸尿管、膀胱等部位結石的診斷非常有幫助。
3. 說明異常 X 光片的發現，例如：「異常氣體」、「腹水」、「異常鈣化」等不同器官可能發生的疾病模式。
4. 孕婦為腹部 X 光攝影的禁忌症。

※腸穿孔 (Intra-peritoneal free air):

1.可以看到有無 intra-peritoneal free air。一般來說腹腔是沒有空氣的，如果腹腔內有空氣只有 2 個可能：
   i. 腸胃道穿孔，空氣從腸胃道跑出來
   ii. 最近肚子有開過刀或因外傷空氣從外面進去。
2. 當 X 光片看到腹腔內有不正常的游離空氣的時候，而且最近又沒有開過刀也沒有外傷，這時就要強烈的懷疑這些空氣是經過腸胃道穿孔跑出來的。
3. Bowel gas pattern：看看腸氣的分布是不是很平滑的跑到 colon 去。正常的空氣存在於胃、食道（因為靠近上呼吸道）、結腸，小腸裡面基本上是不會有空氣的。如果在小腸內發現有空氣存在的時候就必須懷疑某個地方扭轉阻塞。
4. Calcification：X 光片上黑的是空氣，白的是鈣化或結石的問題。

※腸阻塞 (Intestinal obstruction):

腹部X光（KUB）的檢查是簡單且重要的診斷工具。典型的KUB 可以看到擴張的腸子，若連續照幾張 KUB 都可看到“persistent, fixed, dilated bowel loops”，更可肯定是腸阻塞。擴張的小腸橫排在整個腹腔，形成所謂“step-ladder sign”。小腸的縐褶（Valvulae conniventes）橫貫整個腸腔徑，因此小腸阻塞會形成所謂“stack of coin sign”。區別大腸阻塞引起的大腸擴張是看到大腸縐褶（haustral folds）並沒有橫貫整個腸腔徑。

有二種較特殊的腸阻塞是：

1.gallstone ileus： KUB 除了有腸阻塞的表現外，可看到pneumobilia

2.volvulus of sigmoid colon：KUB 可見腹部充滿了一個“football”or ”bent-inner tube”sign。

※腸套疊(Intussusception):

1. 可以經由放射線學方面的檢查來幫忙。在腹部 X 光片檢查，可以看到右下腹沒有腸氣，腹腔內有一氣體液體的水平線，或腸道本身異常膨脹。
2. 在腹部超音波檢查中，如果發現像腎臟造影一樣的情形，或可以發現有像箭靶一樣的造影，即是腸套疊肯定性的腹部超音波檢查上的證據。

可以由大腸鋇劑攝影檢查，來幫助確立診斷，此時在腸套疊遠端點可以看見像彈簧般的鋇劑顯影 (coiled-spring sign)，以及鋇劑填塞缺陷 (cupping sign) 等等。

附件四之三

國防醫學院三軍總醫院醫學生臨床能力教案

課程編號	2-4
課程類別	四肢的 x-光影像判讀
核心能力	判讀常見的四肢疾病 x-光影像。
主訓單位	放射診斷部
適用對象	醫學系五、六年級醫學生
教學方法	講解
教學設備	電腦投影片
教學目標	● 說明四肢 x-光檢查的適應症及禁忌。 ● 具備基礎放射學及四肢解剖學知識。 ● 確認 x 光片病人姓名、檢查日期及 x 光片方向 (orientation)。 ● 學習描述四肢 x-光影像，並指出病灶之型態及特性。 ● 判讀常見的四肢疾病 x-光影像，包含關節炎、骨腫瘤及運動傷害。
能力等級	IV
教學活動	時間: 合計 60 分鐘 ● 基本能力: 說明四肢 x-光檢查的適應症及禁忌；基礎放射學及四肢解剖學知識；確認 x 光片的基本資料（10 分鐘） ● 原發性關節炎: 退化性關節炎、類風濕性關節炎、僵直性關節炎及痛風性關節炎常見之特徵和發生部位（15 分鐘） ● 骨腫瘤: 判讀骨腫瘤的原則及骨腫瘤之鑑別診斷（10 分鐘） ● 創傷及運動傷害: 特殊型態骨折介紹及關節脫位（10 分鐘） ● 測驗（15 分鐘）
教學講義	附件 1
能力評估	附件 2

國防醫學院三軍總醫院醫學生臨床能力講義

課程編號：2-4
課程類別：四肢的 x-光影像判讀
課程名稱：判讀常見的四肢疾病 x-光影像。

※基本能力

1. 閱片前應該先注意影像上病人姓名、檢查日期及 x 光片方向(orientation)，以避免標示錯誤，而造成影像誤判之情形發生。
2. X 光檢查一般無特殊禁忌，但懷孕婦女在照相前需先告知放射師，以作適當之輻射防護。
3.瞭解 X 光片五種不同的密度(density)：空氣、脂肪、軟組織、骨頭及金屬。

※原發性關節炎

（一）正常的關節 (以手關節為例)
關節疾病之影像檢查評估

- 關節周圍軟組織 (Periarticular soft tissue)：對稱或不對稱腫脹 (symmetrical or asymmetrical swelling)。
- 軟骨下或關節的骨實質(Subchondral or periarticular bone density)：骨質疏鬆或硬化 (osteoporosis or sclerosis)。
- 軟骨下骨侵蝕或軟骨下骨囊泡(Subchondral bone erosion or osteolysis or subchondral cyst)
- 關節腔(Joint space)：對稱或不對稱狹窄，變寬，或癒合 (symmetrical or asymmetrical narrowing, or widening, or fusion)。
- 骨增生(Bone proliferation): 骨刺，組織附著處增生，骨膜變化 (osteophytes, enthesophytes, periosteal reaction)。
- 關節軸向(Joint alignment)：變形或脫位 (deformity or subluxation)。
- 關節周圍軟組織鈣化或骨化(Periarticular soft tissue calcification or ossifications)

（二）退化性關節炎

1. 好犯關節: 以手關節、髖關節、及膝關節為例
2. 影像發現: 關節腔狹窄(joint space narrowing), 軟骨下骨侵蝕(subchondral eburnation), 骨刺(marginal osteophytes)。

（三）類風濕性關節炎

1. 好犯關節: 以手關節、髖關節、及膝關節為例
2. 影像發現:紡錘狀對稱腫脹(fusiform soft tissue swelling),關節的骨實質有骨質疏鬆(regional periarticular osteoporosis),關節腔狹窄(diffuse loss of joint space),不明確邊緣的軟骨下骨侵蝕(poorly-defined erosions),關節變形(joint deformities)。

（四）僵直性關節炎

1. 好犯關節: 以薦髂關節、及脊椎為例
2. 影像發現:

- 薦髂關節(Sacroiliac joint): 兩側對稱性，骨侵蝕併有骨質硬化
- 脊椎(Spine): 脊椎骨前緣角處有骨侵蝕併有骨質硬化 (Shiny corner sign)，脊椎骨終板有骨侵蝕併有骨質硬化 (Romanus eroson)，脊椎骨四方形化且有邊緣 syndesmophytes，竹樣脊椎 (Bamboo spine)。

（五）痛風性關節炎

1. 好犯關節: 以手關節、及足關節為例
2. 影像發現: 關節旁骨侵蝕(Juxta-articular erosions), 關節周圍軟組織 x-光不透度增加(dense soft tissue masses), 關節腔大小不變(preservation of joint spaces)

<u>※骨腫瘤</u>

（一）判斷原則

1. 腫瘤的內含(Content of tumor)
2. 腫瘤的部位(Location of tumor)
3. 腫瘤的部位(Margin of tumor)
4. 骨皮質侵犯(Cortical destruction)

5. 骨皮質旁軟組織(Juxtacortical soft tissue tumor)

※創傷及運動傷害

（一）特殊型態骨折

1. 撕裂性骨折(Avulsion fracture): 因肌腱/韌帶拉扯而骨折(fragment pulled off by tendon/ligament from parent bone).

以髖關節、膝關節、及手指關節為例

- 髖關節(Hip): 股直肌(Rectus femoris tendon avulsion fracture).
- 膝關節(Knee): 前後十字韌帶(anterior cruciate ligament, posterior cruciate ligament).
- 手指關節(Finger): 板機指(mallet finger).

2. 壓迫性骨折(Stress fracture): 骨質硬化垂直於骨皮質(sclerotic band perpendicular to cortex in cancellous bone)以骨盆、及蹠骨為例

- 骨盆(Pelvic): sacral ala, supraacetabular region, pubic rami
- 蹠骨(Metatarsal): 2nd/3rd metatarsal

（二）關節脫位

1. 髖關節脫臼(Hip dislocation)

- 後脫臼(Posterior dislocation) (80~85%): fractures of posterior rim of acetabulum, femoral head
- 前脫臼(Anterior dislocation) (5~10%): anterior obturator dislocation

2. 肩關節脫臼(Shoulder dislocation)

- 前脫臼(Anterior subcoracoid dislocation) (96%): Hill-Sachs defect, Bankart lesion 後脫臼(Posterior dislocation) (2~4%): fixed internal rotation, rim sign

附件四之四

國防醫學院三軍總醫院醫學生臨床能力教案

課程編號	2-5
課程類別	電腦斷層影像判讀
核心能力	判讀常見的電腦斷層影像
主訓單位	放射診斷部
適用對象	醫學系五、六年級醫學生
教學方法	講解
教學設備	電腦投影片
教學目標	● 確認電腦斷層影像病人姓名、檢查日期及影像方向(orientation)。 ● 瞭解電腦斷層影像檢查的適應症及禁忌症。 ● 瞭解電腦斷層顯影劑的適應症、安全使用及禁忌症。 ● 瞭解電腦斷層影像的切面方向(axial, coronal, sagittal) ● 瞭解電腦斷層影像上不同密度(density)造成不同程度的衰減(attenuation)。 ● 瞭解電腦斷層影像的解剖學知識。 ● 正確辨認出電腦斷層影像異常的病灶，說出病灶所在的解剖位置。 ● 瞭解如何描述電腦斷層影像上病灶特徵。 ● 列出常見的鑑別診斷。 ● 說明影像上病灶跟臨床的可能關聯。
能力等級	IV
教學活動	時間: 合計 60 分鐘 ● 基本能力（25 分鐘） ● 常見疾病個論（選修）（25 分鐘） ● 測驗（10 分鐘）
教學講義	附件 1
能力評估	附件 2

國防醫學院三軍總醫院醫學生臨床能力講義

課程編號：2-5

課程類別：電腦斷層判讀

課程名稱：判讀常見的電腦斷層影像

※基本能力

●確認電腦斷層影像病人姓名、檢查日期及影像方向(orientation)
●瞭解電腦斷層影像檢查的適應症及禁忌症
●瞭解電腦斷層顯影劑的適應症、安全使用及禁忌症
●瞭解電腦斷層影像的切面方向(axial, coronal, sagittal)
●瞭解電腦斷層影像的解剖學知識
●瞭解電腦斷層影像上不同密度(density)造成不同程度的衰減(attenuation)
●正確辨認出電腦斷層影像異常的病灶，說出病灶所在的解剖位置
●瞭解如何描述電腦斷層影像影像上病灶特徵。
●列出常見的鑑別診斷
●說明影像上病灶跟臨床的可能關聯

神經系統(選修)

※腦部影像：正常腦部(brain)、顱內出血(intracranial hemorrhage)、缺血性中風(ischemic infarction)、腦膜瘤(meningioma)的影像表現與鑑別診斷。

- 基本解剖影像：腦實質(大腦、小腦、腦幹)、腦脊髓液(腦室、腦溝、腦池)、血管(動脈、靜脈)。
- 基本判讀技巧：密度(density)、型態(morphology)、腫塊效應(mass effect) 。
- 顱內出血：硬腦膜上血腫(epidural hematoma)、硬腦膜下血腫(subdural hematoma)、蜘蛛膜下出血(subarachnoid hemorrhage)、腦內血腫(intracerebral hematoma)。
- 缺血性中風： 區域性梗塞(territorial infarction)、分水嶺梗塞(watershed infarction) 。
- 電腦斷層血管攝影影像(CT Angiography; CTA)與腦動脈瘤（cerebral aneurysm）診斷。

※脊椎影像：壓迫性骨折(compression fracture)、椎間盤突出(disc herniation) ，脊椎退化(degenerative spinal disease)的影像表現與鑑別診斷。

- 基本解剖影像：椎體(vertebra)、椎間盤(disc)、脊椎管(spinal canal)等。

基本判讀技巧：密度(density)、型態(morphology)、腫塊效應(mass effect) 。

胸部(選修)

※肺膿瘍(Lung abscess)

教學重點

1. 了解肺膿瘍(lung abscess)的臨床定義
2. 影像如何區分肺膿瘍(lung abscess)與膿胸(empyema)

※縱膈腔腫瘤(Mediastinal tumor)與縱膈腔發炎(Mediastinitis)

縱膈腔腫瘤(mediastinal tumor)

教學重點

1:了解縱膈腔腫瘤(mediastinal tumor) 的臨床定義

2.影像如何區分縱膈腔腫瘤與肺部腫瘤

3:鑑別常見縱膈腔常見之腫瘤(如 lymphoma, teratoma)

縱膈腔發炎(Mediastinitis)

教學重點

1:了解縱膈腔發炎(Mediastinitis)的臨床定義

2:影像如何區分縱膈腔發炎(mediastinitis)與肺膿瘍(lung abscess)

※主動脈剝離(Aortic dissection)與主動脈瘤(Aortic aneurysm)

教學重點

1:了解主動脈剝離(Aortic dissection)與主動脈瘤(aortic aneurysm) 的臨床定義

2: Aortic dissection 的分類

Stanford Type A

- 只要侵犯到 ascending aorta

- Stanford Type B
  - 沒有侵犯到 ascending aorta

3:認出 Type A aortic dissection(外科急症)

※栗粒性肺結核(Miliary TB)

教學重點:

- 1: 了解栗粒性肺結核 (miliary TB)的臨床定義
- 2. 影像如何區分栗粒性肺結核(miliary TB) 與其它類似 millary pattern 之疾病(如 milliary metastases)

※肺腫瘤(lung cancer)

教學重點

1: 了解肺腫瘤(lung cancer)的臨床定義

2: 惡性肺腫瘤(lung cancer)常伴隨哪些特徵

-邊緣不規則(spiculated, irregular margin)

-淋巴結腫大(lymph node enlargement)

-肋膜積水(Pleural effusion)

-遠處轉移(distant metastasis)

3: 肺腫瘤(lung cancer)的種類

※支氣管擴張(bronchiectasis) (與栗粒性肺結核兩者擇一教學)

教學重點

1: 了解支氣管擴張(bronchiectasis)的定義

2: 影像如何區分支氣管擴張(bronchiectasis)的種類: cylindric, cystic, traction, varicose.

腹部(選修)

※肝膿瘍(Liver abscess)

（一）肝膿瘍的電腦斷層影像表現

- 無注射對比劑與注射對比劑影像
- 肝膿瘍與肝腫瘤(liver tumor)之鑑別

※急性膽囊炎(Acute cholecystitis)

（一）急性膽囊炎的電腦斷層影像表現

- 無注射對比劑與注射對比劑影像
- 急性膽囊炎與膽囊腫瘤(gallbladder tumor)之鑑別

※膽道炎

（一）膽道炎的電腦斷層影像表現

- 無注射對比劑與注射對比劑影像
- 膽道之結構
- 膽道炎與膽管癌(cholangiocarcinma)之鑑別

※急性胰臟炎(Acute pancreatitis)

（一）急性胰臟炎的電腦斷層影像表現

- 無注射對比劑與注射對比劑影像
- 胰臟位於後腹腔(retroperitoneum)
- 急性胰臟炎與胰臟癌(pancreatic carcinoma)之鑑別

※腸套疊(Intussusception)

（一）腸套疊的電腦斷層影像表現

- 腸道之結構與位置
- 腸套疊的成因之鑑別

※急性憩室炎(Acute diverticulitis)

（一）急性憩室炎的電腦斷層影像表現

- 無注射對比劑與注射對比劑影像
- 大腸之位置部份位於腹腔(peritoneum)
- 急性憩室炎與大腸癌(colon carcinoma)之鑑別

※急性盲腸炎(Acute appendicitis)

（一）急性盲腸炎的電腦斷層影像表現

- 無注射對比劑與注射對比劑影像
- 盲腸之位置

※輸入腸管症候群(Afferent loop syndrome)

（一）輸入腸管症候群的電腦斷層影像表現

- 無注射對比劑與注射對比劑影像
- 十二指腸(duodenum)之位置
- 輸入腸管症候群一定是發生在胃切除術(gastrectomy)後

※腎臟細胞癌(Renal cell carcinoma)

（一）腎臟細胞癌的電腦斷層影像表現

- 注射對比劑後動態影像(dynamic study)
- 腎臟位於後腹腔(retroperitoneum)

※腎臟血管肌肉脂肪瘤(Angiomyolipoma)

（一）腎臟血管肌肉脂肪瘤的電腦斷層影像表現

- 無注射對比劑與注射對比劑影像
- 血管肌肉脂肪瘤之內含物

  脂肪(fat component)在電腦斷層影像表現

附件四之五

國防醫學院三軍總醫院醫學生臨床能力教案

課程編號	2-6
課程類別	磁振造影影像判讀
核心能力	判讀常見的磁振造影影像
主訓單位	放射診斷部
適用對象	醫學系五、六年級醫學生
教學方法	講解
教學設備	電腦投影片
教學目標	● 確認磁振造影影像病人姓名、檢查日期及影像方向(orientation) ● 瞭解磁振造影影像檢查的適應症及禁忌症 ● 瞭解磁振造影顯影劑的適應症、安全使用及禁忌症 ● 瞭解磁振造影影像的切面方向(axial, coronal, sagittal) ● 瞭解常見的磁振造影脈衝序列(pulse sequence) ● 瞭解磁振造影影像的解剖學知識 ● 正確辨認出磁振造影影像異常的病灶，說出病灶所在的解剖位置 ● 瞭解如何描述磁振造影影像上病灶特徵 ● 列出常見的鑑別診斷 ● 說明影像上病灶跟臨床的可能關聯
能力等級	IV
教學活動	時間: 合計 60 分鐘 ● 基本能力（25 分鐘） ● 常見疾病個論（選修）（25 分鐘） ● 測驗（10 分鐘）
教學講義	附件 1
能力評估	附件 2

國防醫學院三軍總醫院醫學生臨床能力講義

課程編號：2-6
課程類別：磁振造影影像判讀
課程名稱：判讀常見的磁振造影影像

※基本能力

●確認磁振造影影像病人姓名、檢查日期及影像方向(orientation)
●瞭解磁振造影影像檢查的適應症及禁忌症
●瞭解磁振造影顯影劑的適應症、安全使用及禁忌症
●瞭解磁振造影影像的切面方向(axial, coronal, sagittal)
●瞭解常見的磁振造影脈衝序列(pulse sequence)
●瞭解磁振造影影像的解剖學知識
●正確辨認出磁振造影影像異常的病灶，說出病灶所在的解剖位置
●瞭解如何描述磁振造影影像上病灶特徵
●列出常見的鑑別診斷
●說明影像上病灶跟臨床的可能關聯

神經系統(選修)

※腦中風(Stroke)

正常腦部(brain)和腦中風(stroke)的影像表現

- 基本腦部 T1， T2 權重與 FLAIR 波序影像
  — 超急性期（前 3 小時）影像不敏感。
- 血管攝影影像(Magnetic Resonance Angiography; MRA).
  — Circle of Willis 結構，鑑別中大腦動脈阻塞。
- 腦擴散影像.(Diffusion Weighted Images; DWI)
  — 對偵測急性腦中風敏感度高，中風區水分子擴散受限，影像變亮。

※ **腦瘤(Brain tumors)**

大腦膠質瘤（astrocytoma）

- 良性與惡性腦瘤的鑑別(良性 WHO I 與 II；惡性 WHO III 與 IV 級)
- 腦瘤造成腦血障(blood brain barrier)破壞與顯影劑顯影
- 腫瘤造成周遭組織腫塊效應

腦膜瘤（meningioma）

- 主要由腦硬膜產生(dura-based)，周遭硬膜變厚顯影(dural tail sign)，可

導致頭骨增生。

- 絕大多數 T1 與 T2 訊號與大腦灰質相同，顯影劑顯影均勻。
- 腦膜瘤壓迫腦可造成腦水腫。

※脊椎壓迫性骨折(Compression fracture)

- 脊椎(spine)正常磁振影像解剖結構
- 壓迫性骨折的影像表現及鑑別診斷
  - 鑑別陳舊骨折(old fracture)與急性亞急性骨折(subacute fracture)
  - 不穩定性骨折與脊髓壓迫

※脊椎椎間盤突出(Disc herniation)

- 椎間盤正常的結構
- 椎間盤突出的影像表現及神經根壓迫

※脊椎退化性疾病(Degenerative spinal disease)

- 骨刺(disk-spur complex)，環狀韌帶破裂(anular ligament tear)
- 黃韌帶肥厚(flaval ligament hypertrophy)，小關節增生(facet joint hypertrophy)

椎骨管狹窄與神經壓迫(root compression and pseudo claudication)

腹部(選修)

※肝硬化(Cirrhosis of liver)

- 肝臟表面不規則(irregular liver surface)、腹水(ascites)、脾臟腫大(splenomegaly)及食道靜脈曲張(esophageal varices)。

※肝臟良性腫瘤(Benign hepatic tumor)

囊腫（cyst）

- T2 訊號與水相同，且注射對比劑不會顯影。

血管瘤（hemangioma）

- T2 訊號與水近似，典型血管瘤在注射對比劑的動態電腦斷層檢查表現如下：動脈相時腫瘤周圍呈結節狀的顯影(peripheral nodular enhancement)，在門靜脈相及延遲相時對比劑會由腫瘤外圍逐漸往中心填充(progressive central contrast fill in)。

※肝臟惡性腫瘤(Malignant hepatic tumor)

肝癌(Hepatocellular carcinoma,HCC)

- T2 訊號為灰白色(intermediate signal intensity) ，典型肝癌在注射對比

劑的動態表現如下：動脈相時腫瘤會有顯影增強(contrast enhancement)，而延遲相時會有顯影排空(contrast washout)。

- 若**肝癌**有包膜(capsule)，則包膜會在延遲相時顯影(delayed enhancement)。
- 瀰漫性肝癌(infiltrative HCC)易造成肝門脈栓塞(portal vein thrombosis)。

肝內膽管癌(Intrahepatic cholangiocarcinoma)

- T2 訊號亦為灰白色(intermediate signal intensity)，典型肝內膽管癌注射對比後，對比劑會由腫瘤四周慢慢顯影增強，而逐漸向中心擴散(centripedal enhancement)。
- 40~50%之病例會造成鄰近之肝內膽管擴張。
- 肝內膽管癌易造成鄰近之門靜脈壓迫(portal vein encasement)。

※膽管結石(biliary duct stone)

- 總肝管及總膽管在磁振膽胰管影像(MRCP)呈現充盈缺損(nodular filling defect) 並且造成近端膽管擴張 (proximal bile duct dilatation)。

※肝門膽管癌(Hilar type cholangiocarcinoma)

- 肝內膽管(Intrahepatic duct)及總肝管(Common hepatic duct)交會處在磁振膽胰管影像(MRCP)呈現狹窄(stricture)，並且造成肝內膽管擴張。

※胰頭癌(Pancreatic head carcinoma)

- 易同時壓迫到總膽管(CBD)及胰管(pancreatic duct)，在磁振膽胰管影像(MRCP)中總膽管及胰管均呈擴張現象，稱作 double duct sign。

胰頭癌在 T2 訊號亦為灰白色(intermediate signal intensity)，注射對比劑後在動脈相及門靜脈相並不會顯影。

骨骼肌肉系統(選修)

※關節及肌肉運動傷害

（一）關節(Joint)：正常的結構和受傷的形態(normal anatomy and injury of structure)

- 膝關節(knee joint)：骨及軟骨組織(osteochondral structure), 半月軟骨(menicus), 前及後十字韌帶(anterior and posterior cruciate ligament).
- 肩關節(shoulder joint)：旋轉肌(rotator cuff), 肩盂關節唇(labrum).

（二）肌肉(Muscle)：正常的結構和受傷的形態(normal anatomy and injury of structure)

※骨壞死

（一）相關病史: 外傷性 Trauma, 非外傷性 Nontraumatic [酗酒(alcoholism), 類固醇濫用(steroid-overuse), 鐮刀性貧血症(sickle-cell disease), 潛水夫症(caisson disease), 紅斑性狼瘡(SLE), 放射線(radiation exposure)], 原發性(idiopathic), etc.

（二）判讀原則:

- 在 T1WI 影像中有低訊號條狀區，其內緣較為尖銳而外緣不易清楚區分(Low-signal intensity band with sharp inner interface and blurred outer margin on T1WI)
- 在 T2WI 影像中有"double-line sign": 內區訊號較高[肉芽組織(granulation tissue)] +外區訊號較低[結締組織(fibrosis tissue)].
- 軟骨下骨折(Subchondral fracture)： cleft of low-signal intensity running parallel to the subchondral bone plate with areas of fatlike signal intensity on T1WI

（三）常見部位:

- 股骨頭(Femoral head)
- 股骨內髁(Medial femoral condyle)
- 肱骨頭(Humeral head)

※軟組織腫瘤

（一）判斷原則

1. 腫瘤的內含(Content of tumor)：如脂肪，水，鈣化，出血等等 (fat, fluid, calcification, hemorrhage, etc)
2. 腫瘤的位置(Location of tumor)：如皮下組織，肌肉內，肌肉間，及血管旁 (subcutaneous layer, intramuscular, intermuscular, paravascular)

（二）特殊形態可診斷之腫瘤

- 血管瘤(Hemangioma)
- 脂肪瘤(Lipoma), 脂肪肉瘤(liposarcoma)
- 神經瘤(Neurogenic tumor)

淋巴節(Lymphoadenopathy)

附件五之一

放射診斷部實習醫學生影像診斷學習記錄

編號	檢查日期	申請檢查單位（ER、病房、ICU、OPD）	病患基本資料（姓名、性別、年齡、病歷號）	申請檢查原因 (R/O)	申請檢查項目（Plain film、Sono、IVU、BE UGI、CT Angio、MRI）	檢查結果（影像診斷發現）	指導住院醫師簽章

附件六

放射診斷部實習醫學生至各檢查室學習重點

◆電腦斷層室：

1. 過敏反應之處理
2. 申請檢查之適應症
3. 各系統電腦斷層攝影檢查技術與常規
4. 電腦斷層片上之參數代表何意義
5. 簡單之判讀
6. 檢查前病人注意事項

◆超音波室：

1. 各系統超音波檢查技術與常規
2. 超音波常用之術語代表何意義
3. 學習簡單操做超音波機器
4. 檢查前病人注意事項

◆磁振造影室：

1. 各系統磁振造影檢查技術與常規
2. 申請檢查之適應症
3. 簡單之判讀
4. 檢查前病人注意事項

◆血管攝影室：

1. 各系統血管攝影檢查技術與常規
2. 檢查前病人注意事項
3. 檢查後病人注意事項

◆泌尿道攝影室：

1. 過敏反應之處理
2. 泌尿道攝影檢查技術與常規
3. 簡單之判讀
4. 檢查前病人注意事項

◆消化道攝影室：

1. 消化道攝影檢查技術與常規
2. 檢查前病人注意事項
3. 申請檢查之適應症
4. 簡單之判讀

◆婦女保健中心：

1. 乳房攝影與乳房超音波檢查技術與常規
2. 檢查前病人注意事項
3. 申請檢查之適應症
4. 簡單之判讀

附件七

三軍總醫院放射診斷部顯影劑過敏之標準化急救流程

一、欲達事半功倍之效，謹記預防勝於治療。

第一線執行顯影劑注射之人員必須保持高度的警覺性，一律將接受檢查之病患當作極可能發生對顯影劑過敏之對象，並且要：

1. 詢問病患（或其家屬）該病患是否對任何藥物（或食物）有過敏之經驗。
2. 詢問病患（或其家屬）該病患是否曾經接受過任何經靜脈注射顯影劑之檢查，是否有過敏（包括輕微之反應例如皮膚起疹、皮膚癢或蕁麻疹等）之經驗。
3. 詢問病患（或其家屬）該病患是否患有重大疾病例如、心臟病、腎臟病、氣喘等。
4. 若有上述問題，則必須
   (1)建議使用非離子性之對比劑。
   (2)建議不使用對比劑（例如：非顯影之電腦斷層或磁振造影檢查）。
   (3)呼叫資深醫師或臨床醫師以討論是否進行該項檢查。
5. 於靜脈注射時必須一邊注射一邊與病患談話，詢問其感覺如何，有無異常之反應：
   (1)若病患根本無反應，表示病患已經休克或昏迷。
   (2)若病患無法清楚講話或有聲音沙啞的情況，則表示病患的呼吸道有阻塞的現象（食物或唾液造成阻塞、或氣管腫脹所造成之阻塞）。
   (3)有上述的情況發生時，必須立刻停止注射顯影劑，並立刻進入急救流程。

二、早一分的發現，就多一分的機會。

辨識對比劑過敏之發生：Contrast allergy identification

1. Airway：口中異物（包括口水、嘔吐物）、喉嚨緊縮（說不出話、說話聲音異常）。
2. Breathing：呼吸之異常（包括呼吸停止、呼吸急促、呼吸不規則、呼吸困難、胸悶、打噴嚏、鼻塞）。
3. Circulation：脈搏之異常（包括無脈搏、脈搏過快、脈搏過慢、脈搏不規則）（正常之脈搏速 60-100/min）；血壓下降（頸動脈：60mmHg；肱動脈：70 mmHg；橈動脈：80 mmHg）；四肢冰冷、發紫、發白（表示周邊血液循環變差）。
4. 其他：皮膚癢、皮膚起疹、蕁麻疹、眼皮或嘴唇浮腫。
5. 一旦有上述症狀，不要猶豫，立刻停止注射對比劑，並請值勤醫師處理。

三、立即的呼叫帶來充足的人力。

呼叫責任醫師：Call for help

1. 正常上班時間：當班主治醫師、行政總醫師、住院醫師、CT 室護士小姐。

2.非常規上班之時間（包括中午休息時間、下午五點下班後至隔日上午八點半、以及例假日）：值班主治醫師、值班總醫師、值班住院醫師。

四、急救 ABC：先戴上手套做好防護（保護好自己才能救更多的病人）

1.Airway：

(1)將病患之頸部轉向側面並保持伸展姿勢。

(2)使用氣管支架（Airway），保持呼吸道之通暢。

(3)使用鼻胃管抽吸、清除口中異物（包括口水、嘔吐物）。

2.Breathing：

(1)無呼吸：使用甦醒球（Ambulatory bag）進行人工呼吸。

(2)病患可自行呼吸：使用（Nasal cannula）並給予氧氣。

3.Circulation：

(1)無心跳：立刻進行心臟按摩。

(2)有心跳，但脈搏過快、脈搏過慢或脈搏不規則：立刻轉送急診室內科急救區。

(3)心跳正常，但血壓過低或太高：轉送急診室。

4.原則：在檢查室現場初步之處置，所花時間愈短愈好，並進快轉送病患至內科急救區交與急救小組，以進行進一步之處置。

五、迅速送病人至急診室內科急救區：快速的轉送以獲得完善的救治

(1)一組人護送病患至急診室內科急救區。

(2)另一個人立刻電話聯絡內科急診室護士或醫師。

六、紀錄之填寫：（醫師、CT 室護士、執行檢查之技術師）

1.病患姓名、病歷號、性別及年齡。

2.使用之顯影劑名稱、劑量、給藥方式（手推方式或高速自動注射器）。

3.病患之診斷或此次做檢查之原因。

4.病患所表現之症狀、生命徵候（包括心跳、血壓及呼吸速率）、醫師之處置。

七、急救藥物：

1.Epinephrine (Bosmin):

(1)作用：提升血壓、使血管收縮、使支氣管擴張

(2)使用時機：過敏性休克

(3)每支劑量：1ml 含有 Epinephrine 1mg

(4)使用劑量：

(a)靜脈注射：成人 1 次使用不超過 0.25mg（即 0.25ml）的量

(b)皮下或肌肉注射：成人 1 次使用 0.2-1mg（0.2-1ml）

(5)副作用：

(6)禁忌症：

(7)應避免同時使用之藥物：

2.Aminophylline：

(1)作用：支氣管痙攣之緩解、使冠狀動脈擴張、強新利尿。

(2)使用時機：心因性支氣管氣喘、支氣管痙攣。

(3)每支劑量：1 支含 Amininophylline 250mg 共 10ml。

(4)使用劑量：

(5)副作用：

(6)禁忌症：

(7)應避免同時使用之藥物：

3.Solu-cortef：短效

(1)作用：抑制過敏反應

(2)使用時機：劇烈休克、過敏反應（支氣管氣喘）。

(3)每支劑量：1 支含 Hydrocortisone sodium succinate100/200/500mg

(4)使用劑量：(靜脈注射）起始劑量為 100-500mg（100mg 需溶入 2ml 之注射用水，給藥時間為 30 秒；若 500mg 之藥粉則需溶入 10ml 注射用水，給藥時間為之 10 分鐘)。

(5)副作用：消化性潰瘍。

(6)禁忌症：

(7)應避免同時使用之藥物：

4.Rinderon：抗炎效用為 Solu-cortef 的 25-30 倍

(1)作用：抗炎症、抗過敏

(2)使用時機：Anaphylactic shock、支氣管氣喘

(3)每支劑量：1 支含 Betamethasone 4mg（有 2mg/0.5ml 一支及 4mg/1ml 一支）

(4)使用劑量：(靜脈注射）4-12mg 緩慢注射

(5)副作用：

(6)禁忌症：

(7)應避免同時使用之藥物：

5.Sodium Bicarbonate (NaHCO3)：

(1)作用：酸中毒之中和劑

(2)使用時機：酸中毒

(3)每支劑量： Sodium bicarbonate 70mg/ml

(4)使用劑量：一次 1-5g

(5)副作用：

(6)禁忌症：

(7)應避免同時使用之藥物：

附件八之一

放射診斷部實習醫學生教學回饋問卷表

1. 請問您覺得教學內容豐富嗎？

☐很滿意 ☐滿意 ☐普通 ☐不滿意 ☐很不滿意 說明：

2. 請問您覺得教學內容對您未來臨床診斷有幫助嗎？

☐很有幫助 ☐有幫助 ☐普通 ☐沒有幫助 說明：

3. 請問您覺得上課之時間洽當嗎？

☐很滿意 ☐滿意 ☐普通 ☐不滿意 ☐很不滿意 說明：

4. 請問您覺得那位主治醫師上課內容最充實？

姓名：_____ 說明：

5. 請問您覺得那位主治醫師上課內容需改進？

姓名：_____ 說明：

6. 此課程整體而言是否符合您的期望？

☐很滿意 ☐滿意 ☐普通 ☐不滿意 ☐很不滿意 說明：

7. 您對於本部的各項教學滿意度？

	醫師小班教學課程	夜間急診值班教學	國考複習課程	問題導向讀書心得報告	線上網路學習資料庫
分數(1-5 分)					
說明及建議					

8. 您覺得還可以安排那些課程？

9. 請問您到本部實習開始前訂定之學習目標為何? (列舉 1-3 項)

實習結束時，自我評量學習成果(達成率)如何? (請回答百分比)

_____%

10. 其他建議：

附件八之二

神經放射學　　**教授者　　阮春榮 主任**

共同教材：

(1)教學目標

使實習醫學生透過實體解剖與影像對照了解神經放射診斷學的內涵與臨床運用。

(2)教學內容

由左中硬腦膜動脈開始，由學生練習敘述其走向，再進一部導引到顱底孔洞、結構。並透過普通頭顱素片、電腦斷層與血管攝影來對照臨床上的實際病例。

(3)實習醫學生教學題目:

神經放射影像導讀 – 解剖與影像對照從頭顱骨開始授課內容之實習心得

泌尿放射學　　**教授者　　吳清俊 主任**

共同教材：

(1) 教學目標

使實習醫學生從最常見的尿路結石影像，進而思考、推理其他可能尿路鈣化的疾病，並再進一步了解異常密度呈現於尿路系統之意義。

(2) 教學內容

由不同尿路疾病，含有鈣化或氣體的普通腹部素片同時呈現，進一步導引分析、思考其造成之因素，其間之鑑別的相異處，以及在臨床的重要性，並以靜脈注射尿路攝影及電腦斷層影像來對照。

(3) 實習醫學生教學題目:

泌尿放射診斷技術介紹 (Introduction of Uroradiology Diagnostic Techniques)

腸胃放射學　　**教授者　　余之泳 主任**

共同教材：

(1) 教學目標

使實習醫學生透過平面腹部 X 光片探討如何診斷常見之腹部急症。

(2) 教學內容

由平面腹部 X 光片中不正常的氣體、鈣化及軟組織密度增加等現象了解如何鑑別診斷常見之腹部急症，並配合超音波及電腦斷層影像進一步探討其致病機轉。

(3)實習醫學生教學題目:

腹部放射影像導讀 – 急性腹痛之 X-光素片診斷

肌肉骨骼放射學　　**教授者　　黃國書 主任**

共同教材：

(1)教學目標

著重於影像解剖學之對照教學，使實習醫學生了解影像診斷學之內涵及其臨床

運用

(2)教學內容

經由人體肩部解剖掛圖及模擬實體，導引學生了解肩部關節及鄰近組織之解剖結構與其與臨床病症之相關性，並針對肩部常見之病症，透過普通素片、關節攝影、電腦斷層與磁振造影來對照臨床上實際病例。

(3)實習醫學生教學題目:

肌骨關節放射影像導讀 –肩關節旋轉袖之解剖與病理對照於影像之判讀與診斷

胸腔放射學　　**教授者　　徐先和 主任**

共同教材：

(1) 教學目標

使實習醫學生藉由常見的胸部 X 光片及 CT 影像了解胸腔放射學在診斷疾病及臨床上的運用。

(2) 教學內容: 由正常之正面及側位胸部 X 光先熟悉一些基本解剖的判讀並提醒容易忽略遺漏的地方，再透過胸部 X 光及 CT 影像來介紹一些常見疾病的診斷。

(3) 實習醫學生教學題目:

胸腔放射影像導讀 － 基本胸部 X 光片之判讀

神經放射學　　**教授者　　阮春榮 主任**

共同教材：

(1) 教學目標: 透過腦部電腦斷層影像，使實習醫學生了解腦部組織之基本結構。

(2) 教學內容: 由大腦出血開始，引導學生判讀腦部電腦斷層影像，並針對腦部結構之 a)密度 b)對稱性 c)灰白質交界 d)腫塊 e)腫塊效應加以判讀。並指導實習醫學生有能力針對腦部出血加以鑑別診斷，包括 (a) epidural hematoma (b) subdural hematoma (c) subarachnoid hemorrhage (d) intracerebral hemorrhage (e) intraventricular hemorrhage。

(3) 實習醫學生教學題目:

神經放射影像導讀 － 腦部解剖與影像對照及針對腦部出血之鑑別診斷

神經放射學　　**教授者　　高鴻文 醫師**

共同教材：

(1)教學目標:使實習醫學生了解頭頸部血管之病變及其治療方法。

(2)教學內容:使實習醫學生了解: a)頭頸部血管分布 b)血管病變在影像上之表現及治療方法 c)病例分析並加以判讀討論。

(3)實習醫學生教學題目:

神經放射影像導讀 － 從影像學觀點探討頭頸部血管之病變及治療方法

頭頸放射學　　**教授者　　李喬華 醫師**

共同教材：

(1) 教學目標:使實習醫學生了解基礎頭頸部淋巴節的解剖位置與臨床的分類。

(2) 教學內容:

1.讓實習醫學生認識頭頸部淋巴節的分布位置。

2.以電腦斷層（CT）與核磁共振影像（MRI）講解解剖位置與臨床分類的意義。

(3) 實習醫學生教學題目:

放射影像導讀－基礎頭頸部淋巴節的解剖位置與臨床的分類

腹部放射學　　**教授者　　張維洲 醫師**

共同教材：

(1)教學目標: 讓實習醫學生能充分理解急性闌尾炎的影像診斷與臨床意義。

(2)教學內容:

1.講述急性右下腹痛與急性闌尾炎的鑑別與診斷。

2.以超音波與電腦斷層（CT）影像講解急性闌尾炎的影像特徵與臨床意義。

(3)實習醫學生教學題目:

放射影像導讀－急性闌尾炎的影像診斷與臨床意義

腹部放射學　　**教授者　　許一智 醫師**

共同教材：

(1)教學目標: 讓實習醫學生能充分理解肌肉骨骼超音波的影像診斷與臨床意義。

(2)教學內容:

1.講述肌肉骨骼超音波的基本解剖構造及成像原理。

2.以超音波影像介紹常見的骨骼肌肉疾病及超音波的應用。

(3)實習醫學生教學題目:

放射影像導讀－肌肉骨骼超音波的影像診斷與臨床應用

一般放射學　　**教授者　　柯凱雄 醫師**

共同教材：

(1)教學目標: 讓實習醫學生能充分理解 X 光素片的判讀要領及常見疾病。

(2)教學內容:

1.講述 X 光的基本解剖構造及影像判讀順序。

2.介紹常見疾病。

(3)實習醫學生教學題目:

放射影像導讀－X 光素片影像判讀及常見疾病

附件八之三

放射診斷部實習醫學生教學-----實習醫學生對教學內容評估問卷（於每堂課後附上）

授課老師 _____　　授課時間 _____/ _____/_____(西元年/月/日)

感謝您協助完成本調查問卷，問卷統計結果對未來放射診斷部實習醫師教學改善有實質幫助。

1. 您對本堂課的教學內容覺得
   - ____ 內容豐碩，對下一梯次學生應該繼續講授
   - ____ 內容不足，有再加強補充必要
   - ____ 內容乏善可陳，下一次可以換其他題目
2. 您對本堂課授課老師的印象
   - ____ 教學認真，講授生動
   - ____ 教學認真，惟講授技巧仍有改善空間
   - ____ 教學不用心，虛應故事
3. 您覺得上過本堂課後對未來行醫
   - ____ 非常有幫忙
   - ____ 幫忙有限
4. 您上完本堂課後，對影像診斷學
   - ____ 有濃厚興趣，未來有機會希望加入放射科的工作行列
   - ____ 有興趣，希望能再進一步瞭解影像診斷內容
   - ____ 覺得來放射科實習，不虛此行
   - ____ 覺得枯燥無味，不應該來放射科實習

附件九

三軍總醫院放射診斷部實習醫學生值班紀錄表

值班者：　　值班日期：　年　月　日

參與影像判讀之案例：

病歷號	姓名	影像種類	檢查時間	臆斷	影像發現	住院醫師認證

參與之特殊檢查：

病歷號	姓名	檢查項目	申請檢查原因	檢查發現	住院醫師認證

值班總醫師：_____時間：_____　部主任：_____

附件十之一

胸部的 x-光影像判讀

學生姓名：　　測驗日期：　　年　　月　　日

評量項目	正確(2)	部分正確(1)	不正確(0)
1. 判讀 x 光影像前，確認 x 光片病人姓名、檢查日期及 x 光片方向及了解基本胸部 X 光相關解剖位置			
2. 正確判讀氣胸影像			
3. 正確判讀肺坍塌影像			
4. 正確判讀肺膿瘍影像			
5. 正確判讀肺腫瘤影像			
□通過　　□不通過	總分：　　分		
教師總結： 教師簽章：			

通過：總分 7 分以上；不通過：總分 0-6 分。

附件十之二

腹部的 x-光影像判讀

學生姓名：　　測驗日期：　　年　　月　　日

評量項目	正確(2)	部分正確(1)	不正確(0)
1.說明 X 光檢查的使用及禁忌症			
2.判讀腹部 X 光影像前，確認腹部 X 光影像病人姓名、檢查日期及影像方向			
3.正確判讀腹部骨骼結構(包括肝、脾、胃等位置)			
4.正確判讀腹部軟組織結構(包括正常小腸及大腸位置)			
5.正確判讀骨盆結構(包括膀胱等位置)			
6.正確辨認有異常的腹部結構及結石位置			
7.正確判讀腸阻塞			
8.至少說出三項和腸阻塞相關的因子			
9.正確判讀腸套疊			
10.正確判讀腸穿孔			
□通過　　□不通過	總分：　　分		
教師總結： 教師簽章：			

通過：總分 16 分以上；不通過：總分 0-15 分。

附件十之三

四肢的 x-光影像判讀

學生姓名：　　測驗日期：　　年　　月　　日

評量項目	正確(2)	部分正確(1)	不正確(0)
1.判讀 x 光影像前，確認 x 光片病人姓名、檢查日期及 x 光片方向			
2.正確判讀部位			
3.原發性關節炎(可判讀退化性關節炎)			
4.原發性關節炎(可判讀類風濕性關節炎)			
5.原發性關節炎(可判讀僵直性關節炎)			
6.原發性關節炎(可判讀痛風性關節炎)			
7.骨腫瘤(根據影像說出判讀骨腫瘤的原則)			
8.骨腫瘤(判讀骨腫瘤的良惡性)			
9.判讀特殊型態骨折			
10.判讀前位及後位關節脫臼			
□通過　　□不通過	總分：　　分		

教師總結：

教師簽章：

通過：總分 16 分以上；不通過：總分 0-15 分。

附件十之四

電腦斷層影像判讀

學生姓名：　　測驗日期：　　年　　月　　日

評量項目	正確(2)	部分正確(1)	不正確(0)
1. 判讀電腦斷層影像前，確認病人姓名、檢查日期及影像方向			
2. 說明電腦斷層檢查的適應症及禁忌症			
3. 說明含碘顯影劑的適應症、安全使用及禁忌症			
4. 正確判讀電腦斷層影像的切面方向(axial,coronal, sagittal)			
5. 正確判讀電腦斷層影像正常解剖結構			
6. 能分辨電腦斷層影像中不同的密度(density)			
7. 正確辨認出電腦斷層影像異常的病灶，說出病灶所在位置			
8. 正確描述病灶在電腦斷層影像的特徵			
9. 列出常見的鑑別診斷			
10.說明影像上病灶跟臨床的可能關聯			
□通過　　□不通過	總分：　　分		
教師總結： 教師簽章：			

通過：總分 12 分以上；不通過：總分 0-11 分。

附件十之五

磁振造影影像判讀

學生姓名：　　測驗日期：　　年　　月　　日

評量項目	正確(2)	部分正確(1)	不正確(0)
1. 判讀磁振造影影像前，確認病人姓名、檢查日期及影像方向			
2. 說明磁振造影檢查的適應症及禁忌症			
3. 說明磁振造影顯影劑的適應症、安全使用及禁忌症			
4. 正確判讀磁振造影影像的切面方向(axial, coronal, sagittal)			
5. 能分辨常見的磁振造影脈衝序列(pulse sequence)			
6. 正確判讀磁振造影影像正常解剖結構			
7. 正確辨認出磁振造影影像異常的病灶，說出病灶所在的解剖位置			
8. 正確描述病灶在磁振造影影像的特徵			
9. 列出常見的鑑別診斷			
10.說明影像上病灶跟臨床的可能關聯			
□通過　　□不通過	總分：　　分		
教師總結： 教師簽章：			

通過：總分 12 分以上；不通過：總分 0-11 分。

附件十一

三軍總醫院訓練考核表

訓練單位：　　訓練時間：自　年　月　日

姓名：　　至　年　月　日

身份：① 第六年實習醫學生 ② 第七年實習醫學生

考核項目		評核標準						特殊表現(如 OSCE、學習護照、病歷寫作等)
		優良	良好	一般	尚可	差	是壓無法評核	
態度與人際關係	1. 主動學習的精神	⑤	④	③	②	①	⓪	
	2. 與病人及家屬的友善關係	⑤	④	③	②	①	⓪	
	3. 與醫療團隊人際關係(尊重、合作)	⑤	④	③	②	①	⓪	
	4. 受教時的態度	⑤	④	③	②	①	⓪	
	5. 依時限完成份內工作	⑤	④	③	②	①	⓪	
	6. 負責任的表現	⑤	④	③	②	①	⓪	
學識技能	1. 基礎醫學知識	⑤	④	③	②	①	⓪	
	2. 病史詢問及追蹤能力	⑤	④	③	②	①	⓪	1.學習護照：_____分（10%；不適用護照之 科部，可不記分） 2.口試或筆試：_____分（10%；不適用護照之 科部，則佔 20%） 3.綜合評量：_____分（80%） 總分(1+2+3)：____分（滿分 100 分）
	3. 身體檢查與臨床技巧及步驟	⑤	④	③	②	①	⓪	
	4. 與病人及家屬的溝通技能	⑤	④	③	②	①	⓪	
	5. 病歷或報告書寫技巧	⑤	④	③	②	①	⓪	
	6. 全人醫療理念的落實	⑤	④	③	②	①	⓪	
學術活動	1. 教學活動的參與頻率	⑤	④	③	②	①	⓪	
	2. 會議準備及讀書報告能力	⑤	④	③	②	①	⓪	
	3. 會議紀錄書寫品質	⑤	④	③	②	①	⓪	
	4. 參與教學活動時的表現	⑤	④	③	②	①	⓪	
其他	1. 運用實證醫學及資訊蒐集整合能力	⑤	④	③	②	①	⓪	
	2. 運用醫療品質及感染控制概念	⑤	④	③	②	①	⓪	
	3. 醫學倫理與醫事法律的落實	⑤	④	③	②	①	⓪	
	4. 值班情形	⑤	④	③	②	①	⓪	
整體表現之綜合評量		⑤	④	③	②	①	⓪	

總醫師評語：	主治醫師或導師評語：
年　月　日 （簽章）	年　月　日 （簽章）

學生建議

（簽章）

部(科)主任**加(減)分：**_____**分:**____（簽章）_____

附註：(1)初考作業由總醫師進行考評，複考官可對初評結果進行修正。評語或建議欄需以書面文字完成，請考核者特別注意，並加註簽核時間，未完成者，將退回補登。

(2)成績為 90 分以上或 70 分以下者，應由初考官提出具體事實，再由其他各考評官簽署認可。

(3)每月之考評資料，請於月底前完成並交學生瞭解後，於次月五日前由學生送交教學室。

附件十二

放射診斷部見實習 check list

實習期間:　　年　月　日到　　年　月　日
組別: 第　　組
姓名:

	項目	完成(請打勾)	老師簽蓋章	備註(日期病歷號)
1	基礎胸部 X 光判讀 例如：氣胸、胸部病灶			
2	基礎腹部 X 光判讀 例如：氣腹、腸阻塞			
3	基礎四肢 X 光判讀 例如：骨折			
4	顯影劑過敏反應之處理			
5	基礎腹部超音波操作及影像基本判讀 例如：腹水、腎臟			
6	鋇劑攝影基本判讀 例如：大腸癌、食道癌			
7	神經系統電腦斷層基本判讀 例如：腦部出血			
8	神經系統核磁共振基本判讀 例如：腦部中風			
9	胸部電腦斷層基本判讀 例如：肺栓塞、主動脈剝離			
10	腹部電腦斷層基本判讀 例如：膽囊炎、闌尾炎			

學習進度稽核（請於適當欄位打勾）			
期中	□ 超前進度	□ 符合進度	□ 有待加強
期末	□ 超前進度	□ 符合進度	□ 未達期待
指導者簽名：			

附件十三

三軍總醫院　放射診斷部　實習醫學生 core EPAs 評量表

學生姓名：　　☐ **醫五**　☐**醫六**　**日期：**　　**年**　　**月**　　**日**

信賴程度說明

1. 我認為學生能力不足，不允許操作，僅能觀看
2. 我認為學生具備基本能力，但是需要指導者現場監督操作
3. 我認為學生具備進階能力，指導者不需在現場監督，但需要事後確認或檢查
4. 我信賴學生可以獨立執行此任務，無需任何監督
5. 學生具有能力足以擔任資淺學員的指導者

EPA1	**蒐集病史並執行身體檢查**					
信賴程度	☐ 1	☐2	☐3	☐4	☐5	■不適用
EPA2	**在診療後進行鑑別診斷的優先排序**					
信賴程度	☐ 1	☐2	☐3	☐4	☐5	☐未評估
EPA3	**建議常見的診斷與篩檢檢查並解讀結果**					
信賴程度	☐ 1	☐2	☐3	☐4	☐5	☐未評估
EPA4	**協助開立醫囑/處方並與病人討論**					
信賴程度	☐ 1	☐2	☐3	☐4	☐5	■不適用
EPA5	**在病歷上書寫診療紀錄**					
信賴程度	☐ 1	☐2	☐3	☐4	☐5	■不適用
EPA6	**口頭報告診療結果**					
信賴程度	☐ 1	☐2	☐3	☐4	☐5	☐未評估
EPA7	**形成臨床問題並尋找促進病患照顧的實證**					
信賴程度	☐ 1	☐2	☐3	☐4	☐5	■不適用
EPA8	**進行交接班來轉移照護責任**					
信賴程度	☐ 1	☐2	☐3	☐4	☐5	■不適用
EPA9	**在跨領域團隊中以成員的身分合作**					
信賴程度	☐ 1	☐2	☐3	☐4	☐5	☐未評估
EPA10	**辨識出需要立即或緊急處置的病患，並且開始評估及處置**					
信賴程度	☐ 1	☐2	☐3	☐4	☐5	☐未評估
EPA11	**獲取檢查或手術的告知後同意書**					
信賴程度	☐ 1	☐2	☐3	☐4	☐5	☐未評估
EPA12	**執行醫師的一般處置**					
信賴程度	☐ 1	☐2	☐3	☐4	☐5	■不適用
EPA13	**指認系統失效的原因並致力於建立病人安全及改善品質的文化**					
信賴程度	☐ 1	☐2	☐3	☐4	☐5	☐未評估

初評回饋：☐無住院醫師

初評教師（住院醫師）簽名：

複評回饋：

複評教師（主治醫師）簽名：

學生回饋：

學生簽名：